

NICO – Ist fehlende röntgenologische Evidenz Beweis fehlender klinischer Existenz?

J. Lechner
München

Die Existenz der NICO wird heute in der Main-Stream-Zahnheilkunde weitestgehend verkannt. Der Grund hierfür ist, dass das normale Röntgenbild die im Songiosarum ablaufenden NICO-Prozesse nicht zeigt. Der Autor vergleicht daher bei mehreren klinischen Fällen Röntgenbilder und andere bildgebende Verfahren mit einem computergestützten Ultraschall-Verfahren namens CAVITAT, das in der Aufdeckung osteolytischer NICO-Areale überlegen scheint. Unter einem systemischen Aspekt der Zahnmedizin untersucht der Autor NICO-Proben unter dem Gesichtspunkt erhöhter Immunbotenstoffe mit dem Ergebnis hoher RANTES-Spiegel. Diese sind ein Hinweis für entzündliche Aktivitäten und NICO kann daher als systemisch entzündungsförderndes Geschehen betrachtet werden.

Schlüsselwörter

Röntgenbild – NICO – bildgebende Verfahren – Ultraschall-Verfahren – Immunbotenstoffe – RANTES – systemisch entzündungsfördernd

Die chronischen Erweichungen im Kieferknochen sind ein Phänomen, das von weiten Bereichen von Medizin und Zahnheilkunde bis heute nicht wahrgenommen oder zumindest in ihren gesundheitlichen Auswirkungen nicht ernst genommen wird. Bereits in ZWR – Das Deutsche Zahnärzteblatt 2009; 118 (1+2) habe ich in meinem Beitrag „Gesichtsschmerz aus zahnärztlicher Sicht – Eine Replik“ [13] versucht, die Aufmerksamkeit auf die Existenz dieses Phänomens zu lenken. Bouquot und Mitarbeiter beschreiben als erste den Begriff NICO in ihrer Arbeit mit dem Titel: „Neuralgie auslösende, Kavitationen verursachende Kieferosteonekrose (NICO = „neuralgia-inducing cavitational osteonecrosis“), [4, 5]. Um Wiederholungen in der Darstellung zu vermeiden, verweise ich auf die o.g. Publikation. Die überkommene deutsche Bezeichnung „Chronische Kieferostitis“ ist unglücklich, da es sich nicht um primär entzündliche Vorgänge handelt. Der Ausdruck der „Osteonekrose“ ist damit weitaus zutreffender als „Chronische Kieferostitis“.

Ist NICO eine echte Osteomyelitis?

Die klinische Einteilung der Kieferosteomyelitiden kennt seit Langem verschiedene intraossäre Prozesse als Verlaufsstadium einer vorausgegangen akuten Osteomyelitis. Wird die akute Os-

teomyelitis nicht sofort behandelt, ist der Übergang in das sekundär-chronische Stadium unvermeidlich, das sich in 2 Formen darstellt:

- primär-chronisch lokalisierte Osteomyelitis: Es scheint, dass der Organismus im Fall der lokalisierten chronischen Osteomyelitis imstande ist, die Infektion abzuriegeln und die weitere Ausbreitung der Krankheitskeime im Knochenmark zu verhindern. Klinisch besteht dann eine mehr oder weniger umschriebene, symptomarme Knochenmarkseiterung, die mit Antibiotika praktisch nicht mehr zu beeinflussen ist, da ein ausreichend hoher Gewebsspiegel nicht erreicht werden kann. Auch mit einer Selbstheilung ist nicht zu rechnen.
- primär-chronisch diffuse Osteomyelitis: Diese Gruppe umfasst die diffusen chronischen Osteomyelitiden, die außerordentlich blande verlaufen und sich unter Umständen über viele Jahre hinziehen. Unter sie fallen die als Osteomyelitis sicca, Pseudo-Paget und Osteomyelitis occulta bezeichneten Krankheitsbilder. Diese primär-chronisch diffus verlaufenden Formen verdienen vermehrte Beachtung; sie entsprechen den Erscheinungsformen der NICO als ein – auf neuralgiforme Gesichtsschmerzen bezogener – Sonderfall einer allgemein als pathologisch anerkannten primär-chronisch diffusen Osteomyelitis, während sich die NICO von der klassischen Form einer akuten oder chronischen Osteomyelitis unterscheidet [2, 3, 4].

Die chronisch-diffusen Osteolysen sind aseptisch und deshalb nicht mit Entzündungen im herkömmlichen Sinne zu vergleichen. Die Kernaussage des Begriffs NICO ist die „cavitational Osteonecrosis“ [5]. Blande Osteomyelitiden und osteolytische Nekrosen des Kiefers – wie von Bouquot näher als „hohlraumbildend“ bezeichnet – des

Kieferknochens sind Bestandteil des ICD10 und damit anerkannte Krankheiten.

Im Rahmen einer nunmehr 30-jährigen Konzentration auf das Phänomen der NICO konnte der Autor in Übereinstimmung mit wissenschaftlichen Arbeiten in vielen Fällen eine diffuse Knochenweichung in unbezahnten Anteilen des Alveolarknochens beobachten [15–17]. Ab dem Jahre 1976 erschienen in der wissenschaftlichen amerikanischen Fachliteratur insgesamt 14 Arbeiten über NICO, in denen insgesamt über 1995 Patienten berichtet wurde, die eine mittlere Schmerzreduktion nach Sanierungsoperationen von NICO von 95% aufwiesen [21–24]. Sie zeigen, dass das hierzulande unbekannte und unerkannte Phänomen der NICO in den USA durchaus Gegenstand wissenschaftlicher Anerkennung ist. Bouquot stellt die Bestandteile der NICO wie folgt zusammen:

- nekrotisierter, erweichter Spongiosaknochen,
- hohle Kavitäten, mit fettig dystrophisch veränderten Weichgewebe gefüllt,
- Entmyelinisierung des N. infraalveolaris.

Zur Definition der Kennzeichen einer NICO verweise ich wieder auf meine vorausgehende Publikation [13].

Bildgebende Darstellung der NICO

NICO und ihre Darstellung im 2-D-Röntgenbild

Zur Verknennung der NICO als pathologische Strukturveränderung des Kieferknochens trägt sicher die Problematik ihrer röntgenologischen Darstellung bei [26]. Eine konventionelle 2-D-Panoraschichtaufnahme (2-D-PSA) zeigt bei NICO nur sehr begrenzt die tatsächliche Ausdehnung und Lokalisation der Osteolyse. Es gibt jedoch nach 30-jähriger Praxiserfahrung des Autors typische radiologische Zeichen, die das Vorliegen einer NICO vermuten lassen:

- persistierende Septen und Zahnfächer: Regelmäßig verbleiben bei einfachen Extraktionen sowie bei sekundär geheilten Extraktionswunden die röntgenologisch sichtbaren Septen und Alveolarbegrenzungen bestehen.
- mangelnde Pneumatisation der Kieferhöhle: Je weniger die Kieferhöhle sich in den zahnlosen Alveolaranteil des Alveolarfortsatzes des Oberkiefers ausdehnt, desto eher ist der Oberkieferknochen von osteolytischen Prozessen durchsetzt.
- Auflösung der regelrechten spongiösen Trabekelstruktur: In Fällen einer exzessiven fettigen Dystrophie und Lyse der Spongiosa ist das völlige Fehlen der spongiösen Trabekelstruktur erkennbar.

Shankland, Jiao und Meng [23] zeigen in wissenschaftlichen Publikationen, dass es sich im Ein-

zeln bei NICO-Defekten um folgende Röntgenbefunde handeln kann, angeordnet nach der Häufigkeit des Vorkommens:

1. schlecht abgegrenzte, mottenfraßförmige Radiotransparenz (regionale Osteoporose)
2. unregelmäßige vertikale Knochenbälkchen im zahnlosen Bereich (laminärer Regen bzw. laminäre Blitze)
3. leichte milchglasartige Radioopazität (Geistermark) mit seifenblasenartiger Radioluzenz
4. radioopake Flecken und Striche, die zentripetal um eine schwache Radioluzenz in der Mitte liegen (Adlerhorst)
5. fokale Zerstörung des knöchernen Kanals um den unteren Alveolarnerv
6. horizontale Knochenbälkchen im zahnlosen Bereich
7. fokale Zerstörung der knöchernen Begrenzung der Kieferhöhle des äußeren Zahnfachknochens
8. radioopaque Flecken
9. baumwollknäuelartige Radioopazität

Grundsätzliche Einschränkungen sind hinzu zufügen: Eine konventionelle 2-D-PSA verfügt wegen der vorhandenen Distorsionen und Vergrößerungsfaktoren nur über eine eingeschränkte Aussagekraft. Darstellungsfehler variieren mit der Größe und Form der knöchernen Strukturen. Wissenschaftlich ausreichend belegt sind die Einschränkungen einer 2-D-PSA hinsichtlich zahlreicher Parameter, wie z.B.: Apikale Veränderungen können in Panoramascichtaufnahmen nicht sicher beurteilt werden, 34% werden nicht erkannt; Endodontologen übersehen in Panoramascichtaufnahmen in 40% der Zähne mindestens 1 Wurzelkanal [8]. Somit sind 1 Drittel bis die Hälfte aller 2-D-PSA für die zahnärztliche Diagnostik nicht hinreichend aussagekräftig.

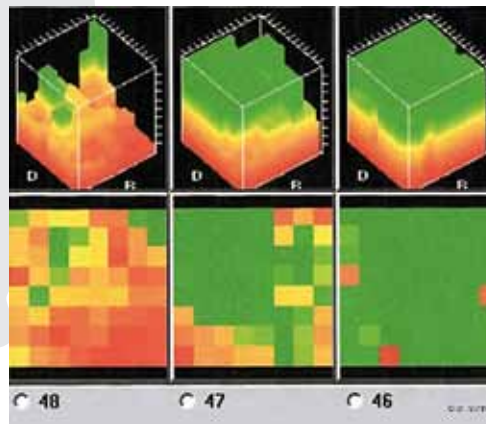


Abb. 2 CAVITAT-Grafik

Grün=gesunde und feste Knochen- und Zahnstrukturen, Gelb=ischämische Prozesse (Vorstadium einer NICO/CKO), Orange=osteonekrotische Areale, fettig degenerierte Spongiosa, Rot=Kavitäten und Hohlräume, Endstadium von NICO/CKO.

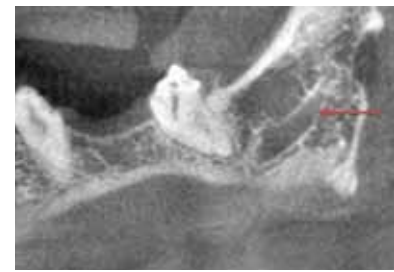

Abb. 1 Dieses DVT-Schnittbild zeigt die weitgehende Auflösung der knöchernen Trabekelstrukturen im Bereich eines Weisheitszahngebiets/„Neuner-Areals“, wobei sich die knöchernen Nervenscheide des N. infraalveolaris deutlich abzeichnet, aber von den osteolytischen NICO-Anteilen deutlich unterminiert ist.

Fazit: Die 2-D-Röntgentechnik scheint als alleiniges Mittel zur Ausschlussdiagnostik einer NICO nicht zuverlässig geeignet.

Fazit: Wer sich mit dem Thema NICO vertraut gemacht hat, kann die Osteolyse aus dem DVT interpretieren. Eine verlässliche Diagnose ist daraus aber nicht abzuleiten und damit sind – in Verbindung mit der wenig verbreiteten Kenntnis über NICO – viele falsch negative Befunde anzunehmen.

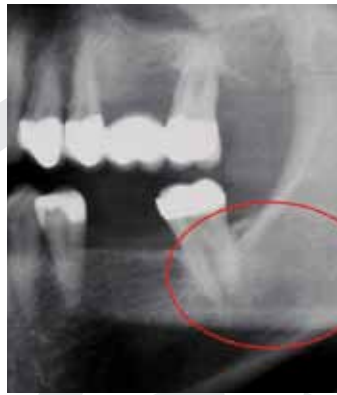

Abb. 3 Regio 38/39 zeigt keine Auffälligkeiten.

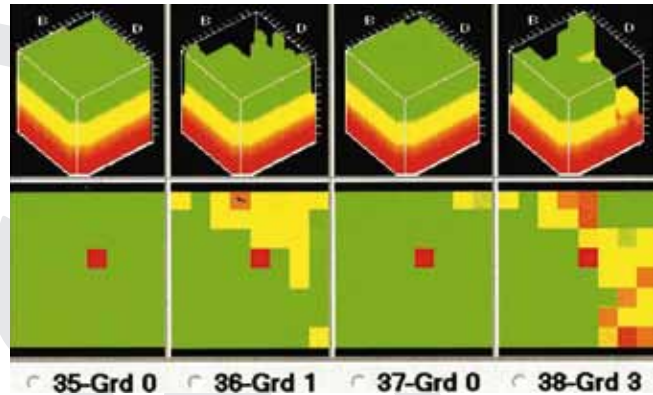


Abb. 4 CIVITAT-Ultraschallbefund von regio 38/39 aus Abb. 3.

NICO und ihre Darstellung im 3-D-Volumen-Tomogramm

Durch die Einführung der digitalen Volumetomografie (DVT) ist ein Verfahren verfügbar, das die medullären Strukturen im Bereich einer NICO mit größerer Verlässlichkeit darstellt. Hierzu ein klinisches Beispiel einer regio 38/39: Auf dem DVT der Abb. 1 ist die Auflösung der Spongiosaanteile in regio 38/39 deutlich zu erkennen. Wer weiß, dass bei operativer Eröffnung und Exkochleation dieses Areals sich Fettklumpen – wie in Abb. 5 dargestellt – entnehmen lassen, wird das DVT richtig interpretieren. Dies gilt besonders in dem distalen Molarenbereich bis hin zu dem bislang wenig erfassten Gebiet eines 2. Weisheitszahnbereichs in einem sog. „9er-Gebiet“ nach Gleditsch [10].

Ultraschall-Diagnostik der chronischen Osteolysen

Warum benötigt man CIVITAT™?

Die Röntgendiagnostik der chronisch-osteolytischen Prozesse im Kieferbereich ist offensichtlich nicht ausreichend: Unauffälligen Röntgenbildern stehen massive Areale erweichten und nekrotischen Spongiosaknochens gegenüber, die für den Betroffenen völlig asymptomatisch sind. Diese werden im Englischen „Cavitations“ genannt. In diesem Spannungsfeld ist die Entwicklung einer „through-transmission alveolar ultrasonography (TAU)“ mit der Gerätebezeichnung CIVITAT ein wesentlicher Fortschritt zur Verbesserung einer bildgebenden Diagnostik der NICO.

Funktionsprinzip von CIVITAT

CIVITAT beruht auf dem Ultraschallprinzip, wobei der Schall am besten durch festes Material, schwächer durch wässriges Milieu und am langsamsten durch Luft geleitet wird. Ultraschall wird von der Kortikalis vollständig reflektiert. Deshalb arbeitet das Gerät mit einer Frequenz von 2,5–2,75 MHz, wobei die Kortikalis durchdrungen werden kann. Es besteht aus einem Sender, der auf der Außenhaut über dem zu mes-

senden Zahn-Kieferbereich aufgesetzt wird. Intraoral wird ein daumennagelgroßer Empfänger in diesem Bereich angelegt, der einem Odonton entspricht (Abb. 2). Jedes Odonton wird einzeln gemessen. Der Receiver besitzt 64 piezoelektrische Felder zur Registrierung der Schallwellen. Diese werden durch die Rechereinheit in einen farbigen Impuls umgewandelt. Unterschiedlich schnelle Schallwellen zeigen unterschiedliche Farbgebung. Der Rechner stellt die Strukturen in einer 3-dimensionalen Grafik der Knochendichte dar [3, 6, 7]:

Mit den folgenden klinischen Beispielen möchte der Autor zeigen, dass

- das Phänomen der NICO jenseits der 2-D-PSA-Diagnostik auch mit anerkannten klinischen Methoden bestätigt werden kann und
- dass diese Methoden die Treffsicherheit der diagnostischen Aussagen von TAU-CIVITAT belegen.

Klinisches Beispiel:

Vergleich 2-D-PSA zu CIVITAT

Auf der Röntgenaufnahme (Abb. 3) ist der zahnlöse Kieferbereich 38 markiert: Er zeigt keinerlei auffällige Strukturen. Aufgrund der 2-D-Röntgendiagnostik ist dort keine NICO zu vermuten. Im Gegensatz zum 2-D-Röntgenbild zeigt das CIVITAT-Bild des gleichen Areals in Abb. 4 eine deutliche Auflösung des Kieferknochens im Bereich 38 (= rote und orangefarbene Farbgebung). Nach Abklappen des Mukoperiostlappens und Exkochleation in regio 38/39 wird das klinische fettig-degenerative NICO-Korrelat zu dem auffälligen CIVITAT-Ultraschallbefund aus Abb. 4 sichtbar (Abb. 5).

Klinisches Beispiel:

Vergleich 2-D-PSA, DVT und CIVITAT

Auf der 2-D-PSA in Abb. 6 ist das Gebiet des rechten Unterkieferbereichs regio 45 bis 48 zu beachten; es zeigen sich dort keine Verdachtsmomente einer medullären Osteolyse. Ganz im Gegensatz dazu zeigt das DVT-Schnittbild der apikalen Re-

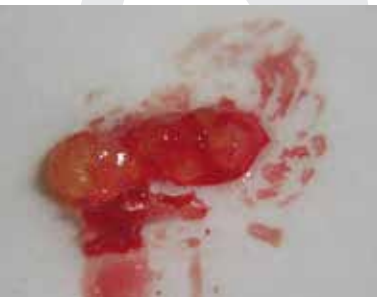

Abb. 5 Fettig-degenerative Osteonekrose bzw. NICO aus regio 38/39 mit gelblicher Einfärbung des fettigen Anteils.

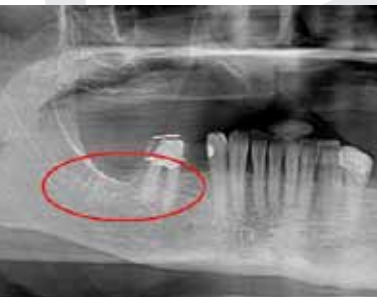

Abb. 6 Zu beachten ist das röntgenologisch unauffällige Gebiet: Unterkiefer rechts regio 45 bis 48.

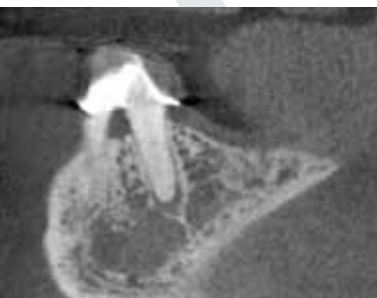

Abb. 7 DVT-Schnittbild mit Osteolyse in der apikalen Region von 46.

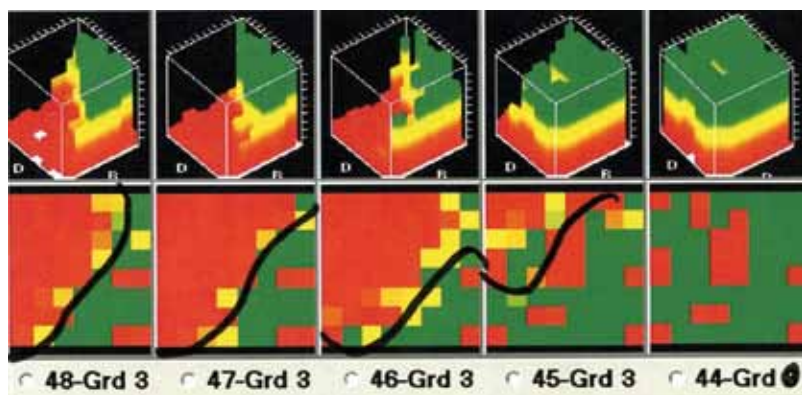


Abb. 8 CAVITAT-Ultraschallbild regio 46 bis 48.

Fazit: Obwohl in diesem Fall die Szintigrafie mit dem CAVITAT-Befund übereinstimmt, ist festzustellen, dass bei NICO im Grundsatz eine örtlich umgrenzte Mangelversorgung in Form einer chronisch-trophischen Störung vorliegt. Dadurch kommt es im NICO-Spongiosagewebe zu einer Ischämie, die eine ausreichende Anreicherung der hämatogen applizierten Kontrastmittel unter Umständen verhindert und so zu einer falsch negativen Befundung führt.

gion von 46 in Abb. 7 trotz Unauffälligkeit in der 2-D-PSA massive Osteolyse.

Weitaus deutlicher als 2-D-PSA und DVT-Schnittbild zeigt aber das CAVITAT-Ultraschallbild des rechten Unterkiefers in Abb. 8 das Ausmaß der NICO-Osteolyse von regio 46 bis 48 als überschießende Rot-Färbung.

Klinisches Beispiel: Vergleich 2-D-PSA, Magnetresonanztomografie und CAVITAT bei unspezifischen Gesichtsschmerzen

Die Patientin erscheint in der Praxis des Autors mit „unerträglichen“ neuralgiformen Beschwerden im Unterkiefer rechts. Nach vergeblicher Wurzelfüllung und dem folgenden Versuch einer Wurzelspitzenresektion wurde der Zahn 46 vor 4 Monaten wegen dieser chronischen Schmerzen extrahiert. Zu klären sind mögliche Kausalverbindungen zu chronisch-entzündlichen Belastungen aus dem Kieferbereich (Abb. 9).

Während die 2-D-PSA nur wenig bis gar keine Hinweise auf chronisch osteolytische Prozesse im Bereich des rechten Unterkiefers ergibt, zeigt der Bericht der Magnetresonanztomografie (MRT) vom 10.09.08/1,5-Tesla der Halsweichteile nativ und mit KM i.v., 10.09. folgende Befundung und Kommentar des Radiologen:

„Auffällig ist eine segmentäre Signalpathologie im horizontalen Unterkiefer rechts, in Höhe des Zah-

nes 6 und 7 einerseits Signalinhomogenitäten der Zahnstruktur. Des Weiteren intraossäre Signalinhomogenitäten und lokales Enhancement. Nach der Bildmorphologie wäre auch an einen lokal entzündlichen Reizzustand zu denken.“

Dieser Fall zeigt die deutliche Übereinstimmung von CAVITAT mit dem Befund der MRT (Abb. 10). Gleichzeitig zeigt er auch, dass die TAU in der Lage ist, in der täglichen Praxisroutine die Belastungen und potenziellen Risiken mit Isotopen-Kontrastmittel und die finanziellen Aufwendungen vergleichsweise zu minimieren bei weitaus sicherer Indikationsstellung in der Frage der Osteolysen.

Klinisches Beispiel: Vergleich 2-D-PSA, Szintigrafie und CAVITAT bei Gesichts-Neuralgie

Die Patientin kommt in die Praxis des Autors mit folgenden Beschwerden: Trigeminus-Schmerzen im Unterkiefer links; diese Schmerzen traten auf nach WSR und Zahnentfernung bei 36/37. Die bisherige Therapie bestand in der Gabe der Psychopharmaka Lykra 300 mg und Cardomazepin 1000 mg. Die 2-D-PSA zeigt folgende Situation (Abb. 11):

Zur Abklärung wurde bei der Patientin ein Knochenszintigramm angefertigt, mit folgender Befundung des Radiologen: „2. Std. nach Injektion des Radiopharmakons kommt es bei der gamma-kameraszintigrafischen Darstellung des Gesichtsschädels aus anteriorer Sicht in Projektion auf den linken Unterkiefer zu einer deutlich erhöhten Nuklideinlagerung.“

Die in der Praxis des Autors angefertigte TAU-Aufnahme mit CAVITAT zeigt sich durch das Knochenszintigramm bestätigt (Abb. 12, 13): Regio 36/37 mit deutlichen Läsionen, die für die neuralgiformen Beschwerden in klassischer NICO-Definition verantwortlich sind [13].

Dass die CAVITAT-Diagnose zutreffend und die therapeutische Ausräumung der medullären fettig-degenerativ veränderten Spongiosaräume indiziert waren, belegt zusätzlich der postoperative histopathologische Befund (Ausschnitt):

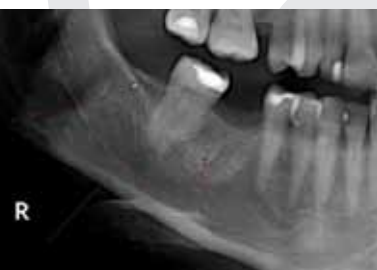

Abb. 9 Die Bereiche regio 46 und 48/49 zeigen keine Hinweise auf Osteolyse.

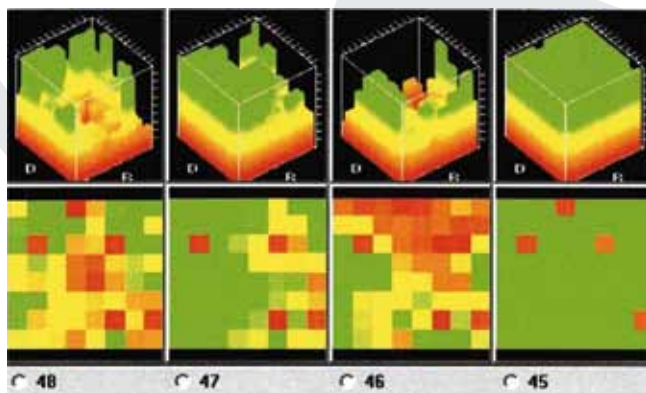


Abb. 10 CAVITAT-Aufnahme der mit MRT positiv befundenen Areale 48/49 und 46.

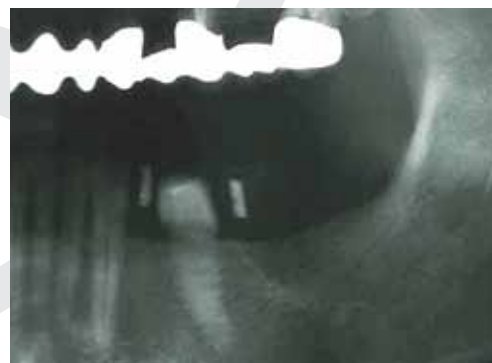


Abb. 11 Unterkiefer links mit neuralgiformen Beschwerden der Patientin (Röntgenbild des 3. Quadranten).

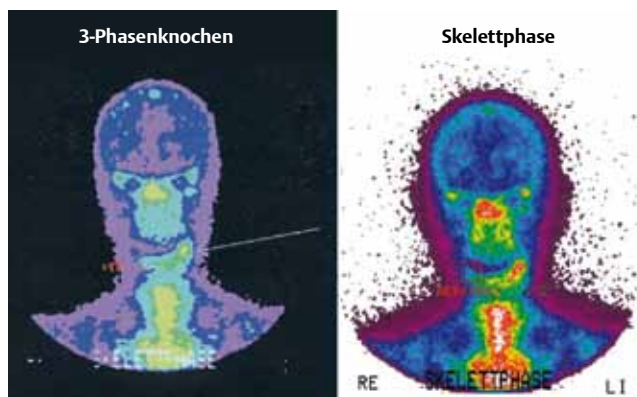


Abb. 12 Szintigrafische Darstellung des linken Unterkiefers mit Nuklideinlagerung.

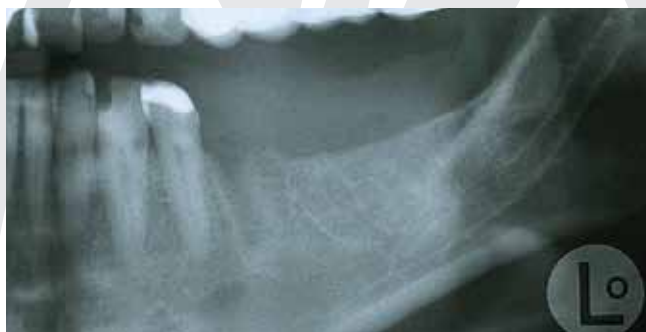

Abb. 14 Unauffälliges 2-D-Röntgenbild der regio 35 bis 38.

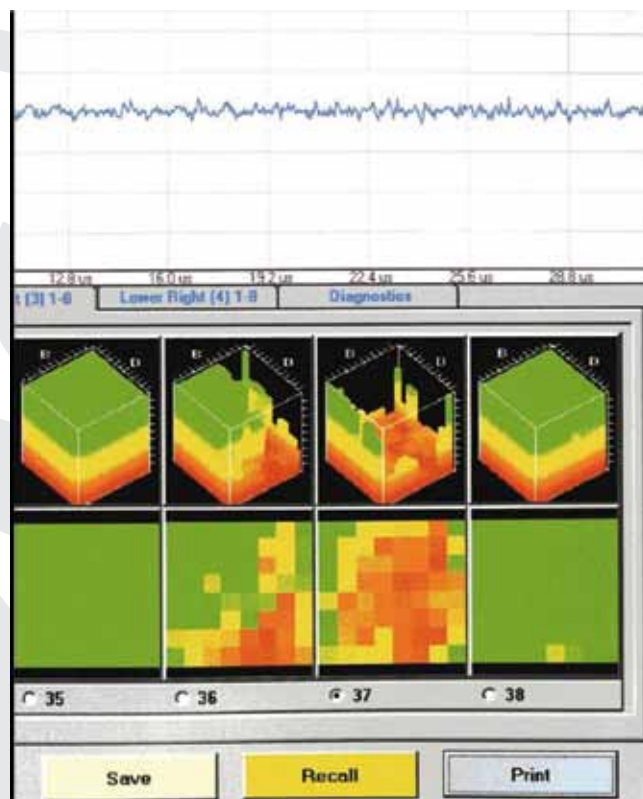


Abb. 13 CAVITAT-Aufnahme regio 36/37 mit deutlich positiver Befundung.

„Mikroskopischer Befund: Die Markräume mit Fettgewebe [...] Die Markräume mit Fettgewebe, das zum Teil eine feinfibrilläre Degeneration des Stromas aufweist [...] Von daher zeigt das Fettgewebe sogenannte trophische Störungen. Die morphologischen Befunde passen – entsprechende Klinik und Radiologie vorausgesetzt – zu einer sogenannten NICO (regio 37/39).“

Klinisches Beispiel:

Vergleich 2-D-PSA, MRT und CAVITAT

Die Patientin kommt in die Praxis des Autors zur Abklärung ihrer chronischen Kieferbeschwerden im Unterkiefer links. Die zahnärztliche Anamnese zeigt, dass nach mehreren Zahnentfernungen im Unterkiefer links vor ca. 1 1/4 Jahren zeitgleich Schmerzen in den Fingergelenken begannen. Von Seiten des Rheumatologen ist alles o. B., die trotzdem erfolgten Voltaren-Gaben linderten die Beschwerden (Abb. 14).

Da für den Vorbehandler das Röntgenbild unauffällig war, wurde ein MRT veranlasst. Der Befund einer Praxisklinik für Radiologie zeigt folgende Beurteilung des linken Unterkiefers im MRT (Ausschnitt):

„Reaktionen mit Ausbildung von Granulationsgewebe im linksseitigen Alveolarrezessus des 1. Praemolaren, geringer auch des 1. Molaren und weiterhin linksseitig im Bereich des Corpus mandibulae als Ausdruck eines noch mäßig aktiven Reiz- bzw. Entzündungsstandes.“ (Abb. 15)

Zahnmedizin ist Medizin – Systemisch-pathogenetische Aspekte der NICO

Die Beispiele aus der Praxis zeigen, dass durch verschiedenste bildgebende Verfahren in den Bereichen der NICO zwar auffällige Spongiosastrukturen zu erkennen sind, die den Verdacht auf osteolytisch-nekrotische Prozesse aufkommen lassen. Zur Verstärkung der medizinischen Indikation zum operativen Eingriff leistet die völlig unbelastende und unschädliche Knochendichtemessung mit dem Ultraschalltest als zusätzliches bildgebendes Verfahren als Adjuvans beste Dienste. Aus der Gesamtbewertung von Anamnese, Röntgenbild, DVT, lymphatisch-palpatorischem Befund und letztlich der Ultraschall-Untersuchung erfolgt in der Praxis des Autors die Indikation zum Eingriff.

„Silent inflammation“ – immunologische Systemverknüpfung der NICO

Die pathogenetische Natur der NICO kann nur unter dem Aspekt der chronisch-unterschweligen Irritation unspezifischer Immunfunktionen gesehen werden. Denn es gehört zum histopathologischen Charakteristikum der NICO, dass spezifische, lymphozytär getragene Abwehrreaktionen fehlen. Wer daher nach massiven Entzündungszeichen sucht, sie nicht findet und dann die NICO-Osteolyse des Kieferknochens als klinisch relevantes Phänomen erkennt, geht am Problem vorbei. Bei der Beschreibung des Phänomens der NICO besteht allerdings eine terminolo-

Fazit: Die 4 klinischen Fälle und die Vergleiche ihrer bildgebenden Diagnosen sind Beweis, dass das Phänomen der NICO und ihrer Darstellung mit TAU-Ultraschall kein Trugbild systemisch orientierter Zahnärzte ist, sondern ein Phänomen, das mit modernen, aber aufwendigeren Methoden nachzuvollziehen ist. Die TAU-Diagnose mittels CAVITAT™-Gerät ermöglicht ergänzend eine gezielte Erfassung und Therapie von osteonekrotischen und ischämischen Bereichen des Alveolarknochens [3, 6, 7].

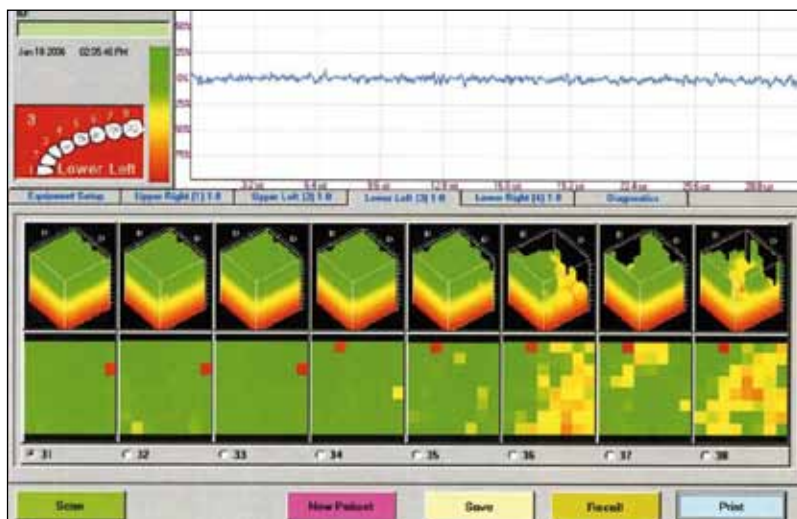


Abb. 15 CAVITAT-Bildgebung, regio 36/38 mit deutlicher Osteolyse.

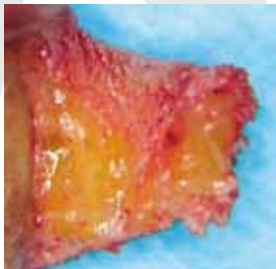

Abb. 16 Deutlich zu sehen ist der fettig-gelbliche Niederschlag, anhaftend an die Kortikalisschicht in regio 18/19 einer NICO-Knochenprobe aus dem Operationsgut des Autors.

Fazit: NICO-Areale können ein idealer Nährboden für chronische Entzündungen sein. Bei der Ansicht über „silent inflammation“ scheinen sich aktuelle Wissenschaft und die Systembezüge der NICO an einem gemeinsamen Punkt zu treffen.

logische Unsicherheit: Die von Bouquot eingeführte Bezeichnung suggeriert, dass die einzige Folge der Osteonekrose ein neuralgischer Effekt wäre. Die ganzheitlich-systemische Wirkung der NICO-Osteolyse des Kieferknochens beinhaltet dieser Begriff nicht. Diese Reduktion der Wirkung eines NICO-Prozesses auf ein rein lokales Geschehen ohne systemische und damit unspezifisch pathogenetische Bezüge muss aus Sicht des Autors erweitert werden (Abb. 16).

Schon seit einiger Zeit ist in der medizinischen Wissenschaft bekannt, dass nicht nur Immunzellen, sondern auch Fettzellen Botenstoffe der Entzündung bilden, insbesondere Interleukin-1 und Tumor-Nekrose-Faktor Alpha (TNF- α). Ohne Zweifel wirkt ein entzündliches Milieu fördernd auf systemisch-immunologische Prozesse. Zurzeit gehen die Forscher zwar davon aus, dass eine chronische Entzündung allein meist nicht ausreicht, um z.B. eine gesunde Zelle zur Krebszelle zu machen. Ohne Zweifel jedoch wirkt ein entzündliches Milieu fördernd auf solche Prozesse. Auch die von den Fettzellen der NICO – wie auf den Abb. 5 und 16 sichtbar – produzierten Entzündungsmediatoren könnten genauso dramatische Wirkungen im Körper zeigen wie Fettzellen von Bauch und Hüfte.

Analyse von Immunbotenstoffen und Wachstumsfaktoren in NICO

Der Autor beobachtet in seiner Praxis seit 30 Jahren beeindruckende Verbesserungen systemischer Symptome nach NICO-Sanierungen [14–18]. Die Fragestellungen der eigenen Untersuchung des Autors waren demzufolge:

- Lassen sich grundsätzlich Immunbotenstoffe und Zytokine in NICO-Proben nachweisen?
- Geben solche Immunbotenstoffe Hinweise auf Entzündungsprozesse in dem osteolytischen Kiefergewebe?

- Welche Immunbotenstoffe treten in der NICO auf und lassen sich möglicherweise Zusammenhänge zu Systemerkrankungen herstellen?

Ergebnisse eigener immunologischer NICO-Untersuchungen

Zur Klärung systemischer Zusammenhänge wurden vom Autor bei insgesamt 6 Probanden osteolytisch und fettig-degenerative Spongiosaanteile aus Kieferbereichen entnommen. Diese Gewebeproben wurden mittels Multiplex-Technologie auf 27 Immunbotenstoffe untersucht. Alle 6 Proben zeigen übereinstimmend die höchsten Konzentrationen für RANTES (Abb. 17), [18].

Systemische Interpretation der lokalen RANTES-Befunde in NICO-Proben

RANTES und seine Verbindung zu allergischen Erkrankungen

RANTES (CCL-5) gehört zur Gruppe proinflammatorischer Zytokine. Es ist chemotaktisch für T-Zellen, Eosinophile und Basophile und spielt eine aktive Rolle bei der Mobilisierung von Leukozyten in entzündlich veränderten Gebieten. Dadurch läuft eine allgemeine Zellaktivierung ab, die oft mit Krankheiten, wie Asthma und allergischer Rhinitis, in Verbindung gebracht werden kann. RANTES ist auch ein potenter Aktivator des oxidativen Stoffwechsels spezifisch für Eosinophile. Es aktiviert Basophile und verursacht dadurch die Freisetzung von Histaminen [13]. Eine hypothetische kausale Verbindung der gesteigerten RANTES-Sekretion im Bereich der NICO lautet: Bei entsprechender individueller Konstellation könnte unter dem erhöhten Dauerspiegel der NICO-RANTES eine Negativbeeinflussung eintreten, indem chronisch-entzündliche Prozesse in anderen Teilen des Organismus gefördert werden.

RANTES und seine Verbindung zu Neuronen

Die Verknüpfungen zwischen RANTES und Neuronen zeigen wissenschaftliche Publikationen, die annehmen, dass proinflammatorische Chemokine, wie RANTES, auf Neurone wirken [1, 27]. Eine hypothetische kausale Verbindung der gesteigerten RANTES-Sekretion im Bereich der NICO lautet: Bei entsprechender individueller Konstellation könnte unter dem erhöhten Dauerspiegel der NICO-RANTES eine Negativbeeinflussung eintreten in Form von Morbus Alzheimer und Altersdemenz.

RANTES und seine Verbindung zu Melanom

RANTES wird von menschlichen Melanom-Zellen ausgeschieden und wird – im Experiment bei Mäusen – in Verbindung zu einem beschleunigten Tumorwachstum gebracht [19, 25]. Eine hy-

pothetische kausale Verbindung der gesteigerten RANTES-Sekretion im Bereich der NICO lautet: Bei entsprechender individueller Konstellation könnte unter dem erhöhten Dauerspiegel der NICO-RANTES eine Negativbeeinflussung eintreten in Form von melanomfördernden Impulsen.

RANTES und seine Verbindung zu multiple Sklerose

Erhöhte RANTES-Konzentrationen werden in den Degenerationskernen in den Gehirnen von Patienten mit multipler Sklerose (MS) gefunden. 140 Gehirne von MS-Kranken wurden postmortem mit einer Kontrollgruppe von 216 Personen verglichen. Beide Gruppen wurden auf Polymorphismen der beiden für die Up-Regulation von RANTES verantwortlichen Gene $-28C/G$ and $-403G/A$ untersucht. Die MS-Fälle unterschieden sich signifikant von der Kontrollgruppe, indem sie eine deutliche Verbindung zum $-403G/A$, aber nicht zum $-28C/G$ Polymorphismus zeigten. Schlussfolgerung: Es gibt eine deutliche, aber sehr komplexe Verbindung der MS-Krankheit mit dem RANTES-Gen [9]. Eine hypothetische kausale Verbindung der gesteigerten RANTES-Sekretion im Bereich der NICO lautet: Bei entsprechender individueller Konstellation – RANTES-403-G/A-Gen-Polymorphismus – könnte unter dem erhöhten Dauerspiegel der NICO-RANTES eine Negativbeeinflussung eintreten in Form von Förderung einer MS-Erkrankung.

RANTES und seine Verbindung zu Gelenken

RANTES wird von menschlichen Fibroblasten in der Synovia (Gelenkinnenhaut) abgesondert und kann daher an einem fortschreitenden entzündlichen Prozess bei rheumatoider Arthritis beteiligt sein. Diese Synoviozyten produzieren Synovialflüssigkeit und sezernieren eine Vielzahl von Effectormolekülen, die Entzündungen und Gelenkszerstörungen fördern [11, 20]. Eine hypothetische kausale Verbindung der gesteigerten RANTES-Sekretion im Bereich der NICO lautet: Bei entsprechender individueller Konstellation könnte unter dem erhöhten Dauerspiegel der NICO-RANTES eine Negativbeeinflussung eintreten in Form von Gelenkentzündungen, Gelenksergüssen und rheumatoider Arthritis.

RANTES und Brustkrebs-Metastasen

Stammzellen regen Krebszellen des ursprünglichen Tumors dazu an, sich zu verändern, zu streuen und in anderen Organen Geschwülste zu bilden. Zellbiologen des Whitehead-Instituts in Cambridge, Massachusetts, haben entdeckt, dass menschliche Brustkrebszellen sehr viel schneller metastasieren, wenn sie mit Stammzellen aus dem Knochenmark versetzt sind. Eine besondere Art von Stammzellen ist nötig, damit Brustkrebs

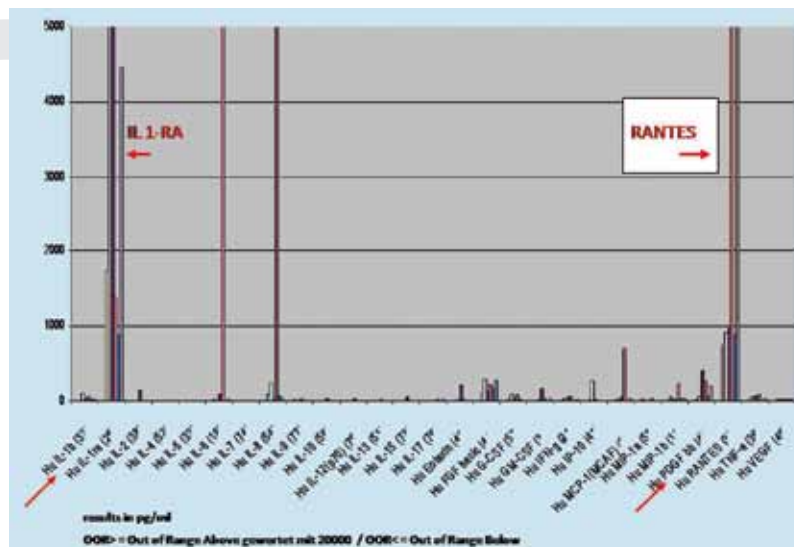


Abb. 17 Die Grafik zeigt die Verteilung der Immunbotenstoffe in den NICO/CKO-Proben; diskutiert werden nur die auffälligen Werte von RANTES.

Metastasen bildet. Die Wissenschaftler vermuten, dass die mesenchymalen Stammzellen mithilfe von Signalstoffen in metastasierende Zellen verwandeln. Die Forscher haben sogar schon ein Molekül entdeckt, das die Metastasierung fördert: das Chemokin CCL5, auch RANTES genannt [12].

Zusammenfassung und Ausblick

Zusammenfassend lassen sich zum Phänomen NICO aus Sicht des Autors mehrere Feststellungen treffen:

- Das gängige 2-D-Röntgenbild taugt nur bedingt zur Ausschlussdiagnostik der NICO, was ein Grund für ihre geringe Beachtung in der täglichen Praxis von Medizin und Zahnmedizin sein kann.
- Die klinischen Beispiele zeigen, dass im Gegensatz zu 2-D-PSA eine 3-D-DVT, MRT und Szintigrafie durchaus in der Lage sind, eine NICO darzustellen. Andererseits sind diese radiologischen Methoden für den Patienten belastend und in Bezug auf NICO sehr von der Interpretation des Befunders abhängig.
- Der sicherste und vollkommen unbelastende Weg der Darstellung von NICO ist die TAU mit dem CAVITAT-Gerät.
- Die NICO als ein Phänomen randständig ganzheitlicher Betrachtungen abzutun, verbietet sich angesichts ihrer pathogenetischen

Fazit: Die ganzheitliche Zahnmedizin stellt seit Jahrzehnten fest, dass die Beseitigung chronisch belastender Störfaktoren aus dem Kieferbereich salutogenetische Effekte für die sanierten Patienten mit sich bringt. Die Untersuchung des Autors legt hierfür ein systemisch-pathogenetisches Erklärungsmodell vor.

Promotion / Habilitation. Finden der passenden Professur. www.promotion-d.de

Tel.: 0681/7097689 · Fax: 0681/7097691

Prof. Dr. Lamm · West Promotionshilfe GmbH

NICO – Is Missing Evidence in X-rays the Prove for Missing Clinical Existence?

The existence of NICO is largely denied today in main stream dentistry. The reason is that normal X-ray do not show the process of bone marrow osteolytic NICO. The author compares in several clinical cases X-rays and other radiographic imaging with a computer-assisted through-transmission alveolar sonography called CAVITAT, which proves superior to radiology for the detection of osteolytic NICO. Under a systemic aspect in dentistry the author is targeting NICO as a possible source of inflammatory immune messengers, with the striking outcome of high levels of RANTES. It is regarded that raised RANTES is a proof for inflammatory activity and NICO can be defined as sort of systemic inflammatory focus.

Key words

X-ray – Radiographic Imaging – Immune Messengers – RANTES – NICO – Systemic Inflammatory Focus

Bedeutung bei vielen Formen des unspezifischen Gesichtsschmerzes und angesichts ihrer – am Beispiel des Immunbotenstoffes RANTES gezeigten – systemischen Bedeutung bei immunologischen Systemerkrankungen.

Interessenkonflikt

Kein Interessenkonflikt angegeben.

Literatur

- 1 Bolin LM et al. Primary sensory neurons migrate in response to the chemokine RANTES. *J Neuroimmunol* 1998; 81: 49–57
- 2 Bouquot JE, Christian J. Longterm effects of jawbone curettage on the pain of facial neuralgia. *J Oral Maxillofac Surg* 1995; 53: 387–397
- 3 Bouquot J, Martin W, Wroblewski G. Computer-based thru-transmission sonography (CTS) imaging of ischemic osteonecrosis of the jaws – a preliminary investigation of 6 cadaverjaws and 15 pain patients. *Oral Surg Oral Med Oral Pathol Oral Radiol Endod* 2001; 92: 550
- 4 Bouquot JE, Roberts AM, Person P et al. NICO (neuralgia-inducing cavitation osteonecrosis): Osteomyelitis in 224 jawbone samples from patients with facial neuralgias. *Oral Surg Oral Med Oral Pathol* 1992; 73: 307–319
- 5 Bouquot JE. Neuralgia-inducing cavitation osteonecrosis (NICO). *Oral Surg Oral Med Oral Pathol* 1992; 73: 307–319
- 6 Bouquot JE, Shankland WE II, Margolis M et al. Through-transmission alveolar ultrasonography (TAU) – new technology for detection of low bone density of the jaws. Comparison with radiology for 92 osteoporotic alveolar sites with histopathologic confirmation. Proceedings, annual meeting, American Academy of Oral & Maxillofacial Pathology, New Orleans, April, 2002
- 7 Bouquot JE, Shankland WE II, Margolis M. Through-transmission alveolar ultrasonography (TAU) – new technology for evaluation of bone density and desiccation. Comparison with radiology of 170 biopsied alveolar sites of osteoporotic and ischemic disease. *Oral Surg Oral Med Oral Pathol Oral Radiol Endod* 2002; 93
- 8 Bumann A. Der aktuelle Stand bildgebender Verfahren. *Wissenschaft und Fortbildung BZB* 2009; 11: 59–63

- 9 Radhika Gade Andavolu. Rantes: a genetic riskmarker for multiple sclerosis. Genetic Research Institute of the Desert, Eisenhower Medical Center, Probst 308, 39000 Bob Hope Dr, Rancho Mirage, CA 92270, USA. *Mult Scler* 10: 536–539
- 10 Gleditsch J. Mundakupunktur: Ein Schlüssel zum Verständnis regulatoriver Funktionssysteme. München: Urban & Fischer; 2005
- 11 Hirano F et al. Thrombin-induced expression of RANTES mRNA through protease activated receptor-1 in human synovial fibroblasts. *Ann Rheum Dis* 2002; 61: 834–837
- 12 Karnoub AE, Dash AB, Vo AP et al. Mesenchymal stem cells within tumour stroma promote breast cancer metastasis. *Nature* 2007; 449: 557–563
- 13 Kimura Y et al. Mast cells and T cells in Kimura's disease express increased levels of interleukin-4, interleukin-5, eotaxin and RANTES. *Clin Exp Allergy* 2002; 32: 1787–1793
- 14 Lechner J. Gesichtsschmerz aus zahnärztlicher Sicht – Eine Replik. *ZWR* 2009; 118: 32–38
- 15 Lechner J. Störfelder im Trigemusbereich und Systemerkrankungen: Ein systemisches Sanierungskonzept für Zahn-Störfelder. Bad Kötzing: Verlag für Ganzheitliche Medizin; 1999
- 16 Lechner J. Chronische Kieferostitis und Systemerkrankung. *Biologische Zahnmedizin*. Heidelberg: Hüthig-Verlag; 1990
- 17 Lechner J. Herd, Regulation und Information – Störfelder im Zahn-, Mund- und Kieferbereich. 2. Auflage. Heidelberg: HAUG Verlag; 1998
- 18 Lechner J, Mayer W. Immune messengers in Neuralgia Inducing Cavitation Osteonecrosis (NICO) in jaw bone and systemic interference. *European Journal of Integrative Medicine* 2010; 2: 71–77
- 19 Mrowietz U et al. The chemokine RANTES is secreted by human melanoma cells and is associated with enhanced tumour formation in nude mice. *Br J Cancer* 1999; 79: 1025–1031
- 20 Rathanaswami P et al. Expression of the cytokine RANTES in human rheumatoid synovial fibroblasts. Differential regulation of RANTES and interleukin-8 genes by inflammatory cytokines. *J Biol Chem* 1993; 268: 5834–5839
- 21 Ratner EJ, Langer B, Evins ML. Alveolar CAVITATIONAL osteopathosis – manifestations of an infectious process and its implication in the causation of chronic pain. *J Periodontol* 1986; 57: 593–603
- 22 Shankland WE. OsteoCAVITATIONAL lesions (Ratner bone cavities): frequently misdiagnosed as trigeminal neuralgia-a case report. *J Craniomand Pract* 1993; 11: 232–234
- 23 Shankland WE, Jiao X, Meng Q. The influence of pathologic bone cavity of jaw bone on the etiopathology of trigeminal neuralgia. *Acta Acad Med Sichuan* 1981; 12: 243–247
- 24 Shankland WE. Medullary and Odontogenic Disease in the Painful Jaw: Clinicopathologic Review of 500 Consecutive Lesions. *J Craniomandibular Pract* 2002; 20: 295–303
- 25 Wang E et al. Prospective molecular profiling of melanoma metastases suggests classifiers of immune responsiveness. *Cancer Res* 2002; 62: 3581–3586
- 26 Wang M, Jiao X, Meng Q et al. Localization method in the diagnosis of the pathological jaw bone cavity. *I Acta Acad Med Sichuan* 1982; 13: 341–344
- 27 Zhang N et al. Proinflammatory chemokines, such as C-C chemokine ligand 3, desensitize mu-opioid receptors on dorsal root ganglia neurons. *J Immunol* 2004; 173: 594–599

Korrespondenzadresse

Dr. J. Lechner
Grünwalder Str. 10A
81547 München
E-Mail: drlechner@aol.com