



Praxisklinik
GANZHEITLICHE
ZAHNHEILKUNDE

Zahnarzt Dr. Dr. (PhD-UCN)
JOHANN LECHNER

Information zu chronischer Kieferentzündung, fettig-degenerativer Osteolyse im Kiefer- knochen/„NICO“ und möglicher Bezug zu Chron- ic Fatigue Syndrome, Multipler Sklerose und anderen zentralnervösen Störungen

Sehr geehrte Patientinnen und Patienten,

wir haben zu Ihrer Aufklärung und Fachinformation meine Publikationen zum Thema „**Stumme chronische Entzündungen im Kieferknochen und Neurodegenerative Erkrankungen – Chronique Fatigue Syndrome und Multiple Sklerose u.ä.**“ in einer Broschüre zusammengefasst.

Folgende Grundlagenarbeit zur Thematik wurde von uns bereits in wissenschaftlich indexierten Journalen veröffentlicht; in der Broschüre lesen Sie die Beiträge in Deutsch:

Journal of Dental and Oral Health Volume 3 Issue 3: Lechner J, von Baehr V. „*Silent Inflammation in the Jaw and Neurological Dysregulation - Case study linking RANTES/CCL5 overexpression in jawbone with chemokine receptors in the central nervous system.*“

Für die Patientin – 19 Jahre alt – war es seit 1 Jahr schon „normal“, mehrmals täglich das Bewusstsein zu verlieren und das Haus nicht mehr alleine zu verlassen. Diesen neurologisch völlig ungeklärten Ereignissen ging die Entfernung von 4 Weisheitszähnen voraus. Nach chirurgischer Sanierung von vier Kieferbereichen in 2010/2011 ist die Patientin bis heute völlig anfallsfrei.

Journal of BIOLOGICAL REGULATORS: Lechner J, Huesker K, von Baehr V. „*The impact of RANTES from jawbone on Chronic Fatigue Syndrome*“.

Tragen chronische Entzündungen im Kieferknochen zur Entwicklung des chronischen Ermüdungssyndroms (CFS) bei? Fettige degenerative Osteonekrose im Kieferknochen (FDOK) kann zu CFS durch Induktion entzündlicher Mediatoren beitragen. Da RANTES in der Literatur als Beitrag zu entzündlichen Erkrankungen diskutiert wird, vermuten wir, dass FDOK in Bereichen unvollständiger Wundheilung im Kieferknochen Signalwege hyperaktivieren kann und eine bisher unbekannte Ursache für die Entwicklung von CFS darstellt.

Die Diskussion „Pro und Contra Kiefersanierung“ bei MS-Erkrankung auf meinen Beitrag in der Zeitschrift „Blickpunkt MSK – Initiative Selbsthilfe Multiple Sklerose Kranker e.V.“ möchte ich Ihnen am Ende vorstellen.

Mit besten Wünschen für die Lektüre, die Ihnen als Betroffene weiterhelfen möge,

Ihr Dr.Dr.(PhD-UCN) J. Lechner

Zahnarzt Dr. Dr. (PhD-UCN)
Johann Lechner
Grünwalder Straße 10a
D-81547 München
Fon: +49 (0)89.6970055
Fax: +49 (0)89.6925830
drlechner@aol.com
www.dr-lechner.de



aus dem Paracelsus Magazin: Ausgabe 4/2018

Chronic Fatigue Syndrom -und hyperaktivierte Immunsignale RANTES/CCL5 aus dem Kieferknochen



Obwohl eine Entzündung positive Effekte hervorrufen kann, können unkontrollierte Entzündungen in schädigende Prozesse münden, indem über die Bereitstellung neurotoxischer Faktoren die neurodegenerativen Prozesse weiter verschlimmert werden. So sind depressive Syndrome bei entzündlichen Erkrankungen seit langem bekannt, v.a. bei solchen des Zentralnervensystems (ZNS), wie Enzephalitis und Meningitis. Auch das Modell des „sickness behavior“ geht davon aus, dass bei entzündlichen Erkrankungen, z.B. einer Virusinfektion, proinflammatorische Botenstoffe (Zytokine) des Immunsystems direkt im ZNS wirksam werden und für das Müdigkeitssyndrom mit Antriebsmangel – als Chronic Fatigue Syndrom (CFS) bezeichnet – verantwortlich sind. CFS ist eine invalidisierende Erkrankung, gekennzeichnet durch anhaltende Müdigkeit, die auch durch Ruhe nicht gemildert werden kann. CFS wird zunehmend als Immumentgleisung gesehen. Die durch Zytokine und Chemokine verursachte Rekrutierung von Entzündungszellen an die Orte der

Schädigung könnte maßgeblich für eine sekundäre Schadenskaskade in Form einer CFS sein.

Zielsetzung

Ziel unserer Untersuchung war es, bei Patienten mit CFS-Diagnose nach chronisch entzündlichen Prozessen im Kieferknochen und einem möglichen Zusammenhang mit CFS zu forschen. Wenig bekannt sind Auswirkungen fettig-degenerativer Osteolysen im Kieferknochen (FDOK) auf das Gesamtsystem im Sinne einer peripheren stummen chronischen Entzündung. Wir versuchen damit Einblick in die Frage zu gewinnen, ob in FDOK-Arealen bei CFS-Patienten entzündliche Botenstoffe gebildet werden, deren Signalkaskaden mit der Ausbildung von CFS zusammenhängen. FDOK-Areale sind ein Phänomen, das von weiten Bereichen in Medizin und Zahnheilkunde bis heute nur wenig wahrgenommen wird. Es gibt einen deutlichen Unterschied zwischen FDOK und der klassischen Form der akuten oder chronischen bakteriellen Knochenentzündung (Osteomyelitis). FDOK ist einer stillen oder subklinischen Entzündung ähnlich und durch Schmerzlosigkeit, aber mit fettig-degenerativem Zerfall des Knochenmarks gekennzeichnet. In der Struktur stellen sich FDOK als fettige Klumpen dar, die aus dem Markraum des Kieferknochens leicht auszulöffeln sind.

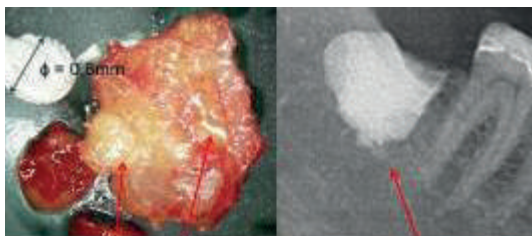


Abb. 1: FDOK-Probe von fettigem und osteolytischem degeneriertem Knochenmark (li.) und Kontrastmittel im FDOK-Hohlraum nach Kürettage (re.)

Abb. 1 zeigt eine solche Probe mit überwiegend fettiger Umwandlung des Kieferknochens im linken Teil. Die eindrucksvolle Ausdehnung der FDOK-Läsionen wird im rechten Teil durch das Röntgenbild mit Kontrastmittel dokumentiert.

Für die systemischen Wirkungen am wichtigsten sind die regelmäßig deutlich vermehrten und veränderten Fettzellen. Die Knochenläsion, die FDOK mikroskopisch am ähnlichsten ist, erscheint als aseptische, ischämische Osteonekrose (AIO). Die Forschung zeigt, dass FDOK eine ähnliche Läsion ist wie die, die in langen Knochen v.a. als Knochenmarksödem definiert wird.

FDOK-Areale neigen dazu, ohne chirurgische Ausräumung und Kürettage nicht zu heilen.

Material und Methode

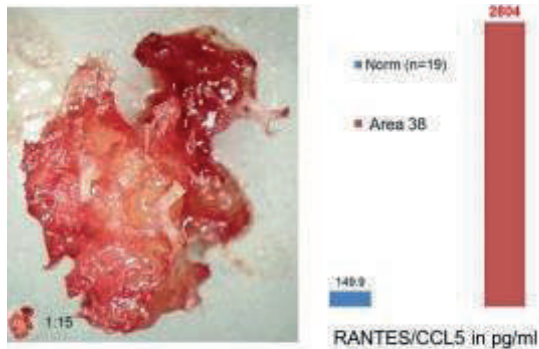


Abb.3: FDOK-Probe eines CFS-Patienten. Typisch fettig-degenerative FDOK-Probe (li.). Überexpression von RANTES/CCL5 in diesem FDOK-Areal aus linkem unterem Weisheitszahngebiet (re.).

Proben und Daten unserer Studie stammen aus der täglichen Praxis. Im Rahmen klinisch notwendiger chirurgischer Entfernung von FDOK haben wir auffällige FDOK-Proben bei 21 CFS-Patienten auf ihren Gehalt an Entzündungsbotenstoffen untersucht. Die medizinische Indikation zur FDOK-Operation bei diesen Patienten wurde mittels Orthopantomogramm (2D-OPG) und zusätzlichem digitalem Volumentomogramm (3D-DVT) an unserer Münchner Praxisklinik gestellt. Ergänzt wurde diese Indikationsstellung durch Messung der Knochendichte mittels transalveolarer Ultraschalldiagnostik (TAU). Das Durchschnittsalter des untersuchten CFS-Kollektivs betrug 56,4 Jahre im Genderverhältnis 8w/13m. Zur Gewinnung der Proben wurden die FDOK-Läsionen mittels einer Kürettage aus den knöchernen Hohlräumen entfernt. Nach lokaler Anästhesie zeigten alle 21 CFS-Patienten FDOK im Knochenmark, ähnlich den in der einschlägigen Literatur beschriebenen Proben. In allen 21 Fällen wurden diese Operationen an zahnlosen Kiefergebieten früher entfernter Weisheitszähne durchgeführt.

Die 21 FDOK-Proben von CFS-Fällen und 19 gesunde Vergleichsproben wurden mit dem Multiplex-Verfahren analysiert und auf 7 Entzündungsbotenstoffe hin gemessen:

- Fibroblasten-Wachstumsfaktor 2 (FGF-2)
- Interleukin-1-Rezeptorantagonist (IL-1ra)
- Interleukin-6 (IL-6)
- IL-8
- Monozyten-chemotaktisches Protein-1 (MCP1)

- Tumornekrosefaktor-alpha (TNF-a)
- R/C: RANTES (regulated on activation, normal T-cell expressed and secreted), auch bekannt als CCL5 (Chemokin C-C motif ligand 5)

Die ausgelöffelten FDOK-Proben wurden im Labor mechanisch zerkleinert und zentrifugiert.

Ergebnisse

Das Vergleichskollektiv von 19 Proben aus gesundem Kieferknochen zeigte bei den folgenden 3 Zytokinen in der Multiplex-Analyse diese Werte in pg/ml:

- IL-1ra: 195 (SD \pm 0)
- FGF-2: 27 (SD \pm 59)
- R/C: 149 (SD \pm 127)

Extrem weit vom Normkollektiv des gesunden Kieferknochens abweichende Werte in pg/ml zeigt RANTES/CCL5 (R/C) mit Median von 5.199,2 (SD \pm 2647,8). Alle CFS-Patienten liegen damit deutlich über dem Normkollektiv von 149,9 pg/ml (n=19). Aufgrund dieser Verteilung konzentrieren wir uns in der weiteren Diskussion der Daten auf das Chemokin R/C als deutlich überexprimiertem Signalweg.

Abb. 2 zeigt den Unterschied des Zytokinprofils in der Gegenüberstellung von gesundem Kieferknochen (= Norm, blaue Säulen) zu 21 FDOK-Arealen (= rote Säulen). R/C gehört zur C-C-Chemokin-Familie und wird von T-Lymphozyten, Makrophagen, Thrombozyten, synovialen Fibroblasten, tubulärem Epithel und bestimmten Arten von Tumorzellen exprimiert. R/C spielt eine aktive Rolle bei der Rekrutierung einer Vielzahl von Leukozyten in Entzündungsgeweben.

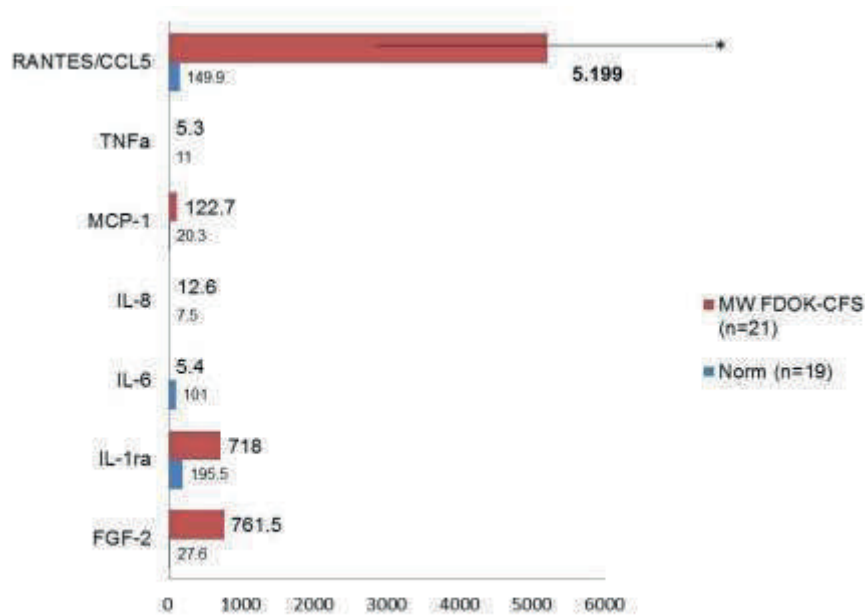


Abb.2: Vergleich 7 Zytokine bei CFS (n= 21) in FDOK und im Vergleichskollektiv einer gesunden Kiefer-Spongiosa (n=19) in pg/ml

Diskussion: Psychiatrische Erkrankungen und CFS als Folge einer Immumentgleisung

Das Fehlen eines eindeutig identifizierten CFS-Mechanismus hat bislang die Entwicklung effektiver Behandlungen verhindert. Studien zeigen aber, dass bei Patienten mit CFS erhöhte entzündliche Botenstoffe vorliegen. Sie bestätigen die Rolle der Zytokine in der Pathophysiologie von CFS und dass bei CFS eine wie auch immer verursachte Störung des Immunsystems vorliegt. Bei den hochregulierten Botenstoffen handelte es sich v.a. um R/C. Eine veränderte Freisetzung von Zytokinen im ZNS kann über eine Vielzahl komplexer Mechanismen zu neuronaler Dysfunktion führen: Neuropsychiatrische Symptome bei Patienten mit CFS können entgleisten Zytokinsekretionen von Gliazellen im ZNS zugeordnet werden. Auch Depressionen können als psychoneuroimmunologische Störung eingeordnet werden, bei denen Zytokine die neurochemische und neuroendokrine Funktion des Körpers beeinträchtigen. Vor allem Chemokine werden bei der Aktivierung der entzündlichen Reaktion als entscheidend angesehen. R/C-Chemokine sind auch geeignete Marker, um sich entwickelnde Depressionen zu erkennen. Chemokine sind in viele neurobiologische Prozesse verwickelt und relevant für psychiatrische Erkrankungen. Bekannt sind Verbindungen zwischen R/C und folgenden psychiatrischen Erkrankungen: Depressionen, bipolare Störungen, Schizophrenie, leichte kognitive Beeinträchtigung inkl. Alzheimer-Erkrankung.

Wie kommen R/C-Chemokine aus dem Kiefer in das Gehirn?

Wie Zytokine inflammatorische Reaktionen im Gehirn induzieren können, war bislang ungeklärt, da sie kaum die Blut-Hirn-Schranke durchdringen können. In Gliazellen und Neuronen sind auch R/C-Rezeptoren vorhanden. Im Gehirn finden sie sich in Hypothalamus, limbischem System, Hippocampus, Thalamus, Cortex und Cerebellum. Es gibt eine wachsende Zahl von Forschungsergebnissen, die zeigen, dass R/C eine entscheidende Rolle im Gehirn spielt: R/C-Chemokine führen zu einer Veränderung der Wirkungen neuronal aktiver Substanzen, was zu folgender Arbeitshypothese führt:

- Das endogene Chemokinsystem im Gehirn regelt in Abstimmung mit Neurotransmitter- und Neuropeptidsystemen die Gehirnfunktion.
- Das Chemokinsystem kann somit als drittes großes Transmittersystem im Gehirn betrachtet werden.
- Neurotransmitter- und Neuropeptidsysteme interagieren im Gehirn, woraus zu postulieren ist, dass das Chemokinsystem funktionell mit den beiden anderen neuronalen Systemen interagiert.

Chemokine versehen demnach wichtige Funktionen im Gehirn und sind neuroaktive Verbindungen, die direkte und indirekte Wirkungen auf Neuronen haben. Chemokine sind aktiv in der Physiologie des normalen Gehirns beteiligt und es kommt durch R/C zur „silent inflammation“ im Gehirn, was zu einer Ausweitung proinflammatorischer Reaktionsprofile in der Mikroglia führt. Der Komplexität der Neuroinflammation entspricht die Vielfalt und Vielzahl der Chemokine und Chemokinrezeptoren im Gehirn.

Opioid-Rezeptoren und Chemokin RANTES/CCL5

Durch ihre Rezeptorbindung beeinflussen Chemokine die Signalweiterleitung durch Serotonin, Dopamin, Noradrenalin sowie die Aktivität der neuroendokrinen Stressachse. Studien zeigen, dass R/C und der CCR5-Rezeptor direkt mit den Opioid-Rezeptoren (OpR) interagieren und schmerzauslösende Reaktionen modifizieren. Die Desensibilisierung von OpR durch R/C ist Teil dieser gegenseitigen „Crossover“-Desensibilisierung. OpR vermitteln Antischmerzreaktionen sowohl im peripheren als auch im zentralen Nervensystem. Die spezifischen Bindungsstellen für die schmerzlindernde Wirkung von Morphinen sind die OpR. Eine Opioid-Anwendung unterdrückt die durch das R/C-Chemokin vermittelten Reaktionen effektiv. Dies ist als Ergebnis einer Desensibilisierung der OpR durch aktivierte Chemokinrezeptoren zu

sehen. Proinflammatorische Chemokine wie R/C sind in der Lage, μ -OpR auf peripheren sensorischen Neuronen zu desensibilisieren.

Diese Erkenntnisse machen glaubhaft, dass bei unseren CFS-Fällen eine neuronale Übererregung über die chronische Exposition gegenüber R/C durch die lokale Überexpression in der FDOK ausgelöst und durch Hemmung der μ -OpR in den Synapsen verstärkt wird. In Fällen einer CFS mit FDOK-Überexpression an R/C wirkt die R/C-Quelle über Jahre hinweg.

Wenn wir den OpR steigernde Funktionen für Analgesie, Euphorie und Entspannung zuschreiben, dann wird der durch R/C deaktivierte OpR zu einem zusätzlichen Auslöser und Förderer der typischen CFS-Symptomatik (Abb. 4).

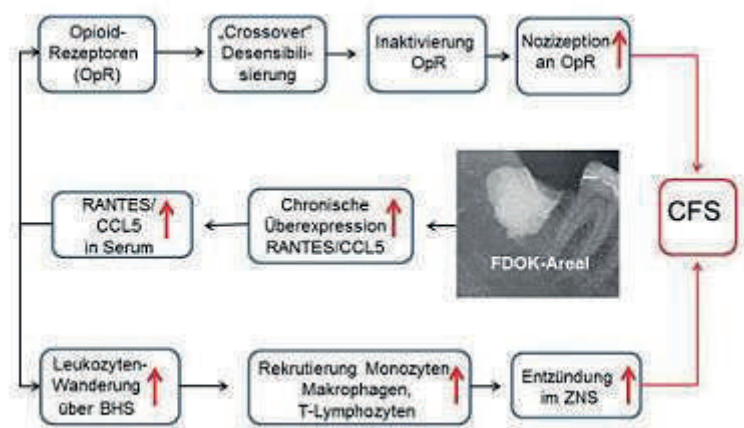


Abb.4: Darstellung möglicher CFS-Pathomechanismen durch RANTES/CCL5 aus FDOK

Folglich wirft die chronische Inflammation im Kieferbereich – charakterisiert durch eine bis zu 35-fache R/C-Überexpression – die Frage auf, ob nicht die Quelle der R/C-Überexpression in unerkannten FDOK-Arealen liegt. Chemokine spielen eine Schlüsselrolle bei der Vermittlung entzündlicher Reaktionen und Leukozyten-Wanderung über die BHS. Die von uns erstmalig erstellten Verbindungen der in-vivo-Expression von R/C im Kieferknochen können eine Rekrutierung aktivierter Monozyten, Makrophagen und T-Lymphozyten an Entzündungsstellen im Zentralnervensystem belegen und zur CFS-Entstehung beitragen.

Schlussfolgerungen

Unsere Studie stützt die Hypothese, dass eine aus FDOK abgeleitete R/C-Signalgebung im möglichen Kontext einer CFS Entwicklung eine bedeutende Rolle spielen kann. Daten legen die Empfehlung nahe, die untersuchten

Osteolysen des Kieferknochens (FDOK) in ein immuno-pathogenetisches Modell bei CFS einzubinden. Damit könnten neue Ansätze für Prävention und Behandlung von CFS erreicht werden, indem die blockierende Aktivität von R/C über Desensibilisierung der Opioid-Rezeptoren und Induktion chronischer Entzündungsprozesse im Gehirn vermindert wird. Wir schlagen deshalb vor, die hyperaktivierte R/C-Signaltransduktion aus FDOK durch kieferchirurgische Kürettage der Fettdepots im Medullarraum (Abb. 1) bei CFS zu mindern. Dies könnte ein sowohl präventiver wie auch therapeutischer Ansatz sein, die Systemwirkung einer „silent inflammation“ im Kieferknochen zu minimieren.



Dr. Dr. (PhD) Johann Lechner

Heilpraktiker und Zahnarzt mit Tätigkeitsschwerpunkt ganzheitliche Zahnheilkunde: Störfelddiagnostik und -sanierung, metallfreie Vollkeramik-Versorgung, Amalgamsanierung
drlechner@aol.com



Buch-Tipp

- Dr. Johann Lechner: Gesunde Zähne – gesunder Mensch. Wie wichtig eine ganzheitliche Zahnheilkunde ist. Zabert Sandmann Verlag

Anmerkung: Diese Studie wurde unter dem Titel “IMPACT OF RANTES FROM JAWBONE ON CHRONIC FATIGUE SYNDROME” in erweiterter Form im indexierten Journal of BIOLOGICAL REGULATORS & Homeostatic Agents im Juli 2017 als wissenschaftlich-objektivierte Untersuchung publiziert; Link in PubMed:

<https://www.ncbi.nlm.nih.gov/pubmed/?term=Lechner+J+CFS>

Literatur

1. Oxenkrug, Tryptophan–Kynurenine Metabolism as a Common Mediator of Genetic and Environmental Impacts in Major Depressive Disorder: The Serotonin Hypothesis Revisited 40 Years Later. Isr J Psychiatry Relat Sci. 2010 ; 47(1): 56–63.

2. [Dantzer R.](#) Cytokine-Induced Sickness Behavior: Where Do We Stand? [Brain, Behavior, and Immunity.](#) 2001; 15(1): 7–24
3. [Ramesh G.](#) [MacLean A.](#) [Philipp M.](#) Cytokines and Chemokines at the Crossroads of Neuroinflammation, Neurodegeneration, and Neuropathic Pain. *Mediators of Inflammation.* 2013; 480739: 20
4. [Lechner J,](#) [von Baehr V.](#) RANTES and fibroblast growth factor 2 in jawbone cavitations: triggers for systemic disease? [Int J Gen Med.](#) 2013; 22(6):277-90
5. Glueck CJ, Freiberg RA, Wang P. Role of thrombosis in osteonecrosis. *Curr Hematol Rep.* 2003; 2(5):417–422.
6. Jones LC, Mont MA, Le TB et al. Procoagulants and osteonecrosis. *J Rheumatol.* 2003; 30(4):783–791.
7. Gruppo R, Glueck CJ, McMahon RE et al. The pathophysiology of alveolar osteonecrosis of the jaw: anticardiolipin antibodies, thrombophilia, and hypofibrinolysis. *J Lab Clin Med.* 1996;127(5):481-8.
8. Bouquot JE, Roberts AM, Person P et al. Neuralgia-inducing cavitation osteonecrosis (NICO). Osteomyelitis in 224 jawbone samples from patients with facial neuralgia. *Oral Surg Oral Med Oral Pathol.* 1992; 73(3):307–319
9. Wilke, I. Becker, S. Osteonekrose – Pathologische Grundlagen. *J MinerStoffwechs* 2007; 14 (1):3–6
10. Ratner EJ, Langer B, Evins ML: Alveolar cavitation osteopathosis: Manifestations of an infectious process and its implication in the causation of chronic pain. *J Periodontol.* 1986; 57:593-603
11. Bouquot J, Shankland W, Margolis M. Through-transmission alveolar ultrasonography (TAU) B new technology for evaluation of bone density and desiccation. Comparison with radiology of 170 biopsied alveolar sites of osteoporitic and ischemic damage. *Oral Surg Oral Med Oral Pathol Oral Radiol Endod.* 2002; 93:413–414
12. Bouquot J, Martin W, Wroblewski G. Computer-based thru-transmission sonography (CTS) imaging of ischemic osteonecrosis of the jaws -- a preliminary investigation of 6 cadaver jaws and 15 pain patients. *Oral Surg Oral Med Oral Pathol Oral Radiol Endod.* 2001; 92:550
13. Ono K., "Symposium: recent advances in avascular necrosis," *Clinical Orthopaedics and Related Research.* 1992; 277: 2–138
14. Lechner J, Mayer W. Immune messengers in Neuralgia Inducing Cavitation Osteonecrosis (NICO) in jaw bone and systemic interference; *European Journal of Integrative Medicine.* 2010; 2:71–77
15. Wang M, Jiao X, Meng Q et al. Localization method in the diagnosis of the pathological jaw bone cavity. *I Acta Acad Med Sichuan* 1982; 13:341-344
16. Stringer et al. Daily cytokine fluctuations, driven by leptin, are associated with fatigue severity in chronic fatigue syndrome: evidence of inflammatory pathology. *Journal of Translational Medicine* 2013; 11:93
17. Lombardi VC et al. Xenotropic Murine Leukemia Virus-related Virus-associated Chronic Fatigue Syndrome Reveals a Distinct Inflammatory Signature. *In Vivo.* 2011;25(3):307-14
18. [Vollmer-Conna U,](#) [Lloyd A,](#) [Hickie I et al.](#) Chronic fatigue syndrome: an immunological perspective. [Aust N Z J Psychiatry.](#) 1998; 32:523-527
19. Ewa A. Oglodek EA, Szota A et al. Comparison of chemokines (CCL-5 and SDF-1), chemokine receptors (CCR-5 and CXCR-4) and IL-6 levels in patients with different severities of depression. *Pharmacological Reports* 2014; 66: 920–926

20. Stuart MJ, Baune BT. Chemokines and chemokine receptors in mood disorders, schizophrenia, and cognitive impairment: a systematic review of biomarker studies. *Neurosci Biobehav Rev.* 2014; 42:93-115
21. Rothwell NJ, Hopkins SJ. Inflammatory response: Pathway across the blood–brain barrier: How cytokines can induce these effects has been a mystery as they are unlikely to cross the blood–brain barrier. *Trends Neurosci.* 1995; 18: 130-136
22. Salgado A, Boveda JL, Monasiero J et al: Inflammatory mediators and their influence on haemostasis. *Haemostasis* 1994; 24:132,
23. Ek M, Engblom D, Saha S et al. Inflammatory response: Pathway across the blood–brain barrier. *Nature* 2001; 410: 430-431
24. Adler MW, Rogers TJ. Are chemokines the third major system in the brain? *J. Leukoc. Biol.* 2005; 78: 1204-1209; van der Meer P, Ulrich AM, Gonzalez-Scarano F et al. Immunohistochemical analysis of CCR2, CCR3, CCR5, and CXCR4 in the human brain: potential mechanisms for HIV dementia. *Exp. Mol. Pathol.* 2000;69: 192-201
25. Horuk R, Martin A W, Wang Z et al. Expression of chemokine receptors by subsets of neurons in the central nervous system. *J. Immunol.* 1997;158: 2882-2890
26. Bajetto A, Bonavia R, Barbero, S et al. Characterization of chemokines and their receptors in the central nervous system: physio- pathological implications. *J. Neurochem.* 2002; 82: 1311-1329
27. Tran PB, Miller RJ. Chemokine receptors in the brain: a developing story. *J. Comp. Neurol.* 2003;457: 1-6
28. Feuser K, Thon KP, Bischoff SC et al. Human intestinal mast cells are a potent source of multiple chemokines. *Cytokine* 2012; 58: 178–185
29. Skuljec J, Sun H, Pul R et al. CCL5 induces a pro-inflammatory profile in microglia in vitro. *Cell. Immunol.* 2011; 270: 164–171
30. Ubogu E, Callahan M, Tucky B et al. Determinants of CCL5-driven mononuclear cell migration across the blood–brain barrier. Implications for therapeutically modulating neuroinflammation. *Journal of Neuroimmunology*, Volume 179, Issues 1–2, October 2006, p132–144
31. Ransohoff R.M. The Chemokine System in Neuroinflammation: An Update. *The Journal of Infectious Diseases* 2002;186(Suppl 2):S152–6
32. Schiepers OJG, Wichers MC, Maes M. Cytokines and major depression. *Prog Neuropsychopharmacol Biol Psychiatry* 2005 29; 201-217
33. Seifert F, Maihöfner C. Functional and structural imaging of pain-induced neuroplasticity. *Curr Opin Anaesthesiol.* 2011;24(5):515–523
34. Szabo I, Chen XH, Xin L et al. Heterologous desensitization of opioid receptors by chemokines inhibits chemotaxis and enhances the perception of pain. *Proc Natl Acad Sci U S A.* 2002;99(16):10276-10281
35. Miller RJ, Jung H, Bhangoo SK et al. Cytokine and chemokine regulation of sensory neuron function. 2009;(194):417-449
36. Grimm MC, Ben-Baruch A, Taub DD et al. Opiates transdeactivate chemokine receptors: delta and mu opiate receptor-mediated heterologous desensitization. *J Exp Med.* 1998;188(2):317-325
37. Steele AD, Szabo I, Bednar F et al. Interactions between opioid and chemokine receptors: heterologous desensitization. *Cytokine Growth Factor Rev.* 2002;13(3):209-222
38. Rogers TJ, Steele AD, Howard OM et al. Bidirectional heterologous desensitization of opioid and chemokine receptors. *Ann N Y Acad Sci.* 2000;917:19-28

39. Zhang N, Rogers TJ, Caterina M et al. Proinflammatory chemokines, such as C-C chemokine ligand 3, desensitize mu-opioid receptors on dorsal root ganglia neurons. *J Immunol.* 2004;173(1):594-599
40. Pizziketti RJ, Pressman NS, Geller EB et al. Rat cold water tail-flick: a novel analgesic test that distinguishes opioid agonists from mixed agonist-antagonists. *Eur J Pharmacol.* 1985;119(1-2):23-29
41. Banisadr G, Fontanges P, Haour F et al. Neuroanatomical distribution of CXCR4 in adult rat brain and its localization in cholinergic and dopaminergic neurons. *Eur J Neurosci.* 2002; 16(9):1661-1671
42. Lee YK, Choi DY, Jung YY, et al. Decreased pain responses of C-C chemokine receptor 5 knockout mice to chemical or inflammatory stimuli. *Neuropharmacology.* 2013; 67: 57-65
43. Lechner J, Huesker K, von Baehr V. **Impact of RANTES from Jawbone on Chronic Fatigue Syndrome.** *J Biol Regul Homeost Agents.* 2017 Apr-Jun;31(2):321-327

Anschrift des Verfassers:

Dr.Dr.(PhD) HP Johann Lechner

Grünwalder Str. 10A

D-81547 München

TEL:++49-89/ 697 00 55

FAX:++49-89/ 692 58 30

drlechner@aol.com

www.dr-lechner.de

Signal induzierte Systemerkrankung

Entzündungsbotenstoffe aus dem Kieferknochen bei Multipler Sklerose | *Johann Lechner*

Eine Entzündung ist die Folge einer gesunden Abwehrreaktion des Immunsystems, um Krankheitserreger oder Fremdstoffe aus dem Organismus zu beseitigen. Es gibt drei Arten von Entzündungen: Die akute Entzündung ist die erste Antwort auf eine Gewebeverletzung durch einen Schnitt oder eine Quetschung oder sie richtet sich gegen krankheitsrelevante Bakterien oder Viren. Dies ist essentiell für unser Überleben und biologisch sinnvoll. Die zweite Art der Entzündung ist eine Reaktion auf Antigene im Sinne von Allergien. Diese umfassen alles, was der Körper als „fremd“ betrachtet: Nahrungsmittel, Mikroorganismen und Parasiten gehören hierzu; ebenso alles, was für den Körper „giftig“ ist. Die dritte Art ist die chronische Entzündung: Wenn es zu viele und zu lang andauernde schädigende und nicht zu lösende toxische Einflüsse gibt, dann gehen die an sich willkommenen akuten Abwehrreaktionen in unterschwellige und stumme Belastungsphänomene über (sog. „silent inflammation“). Daraus entwickeln sich chronische Probleme wie Autoimmunerkrankungen. An dieser Stelle ist es notwendig, auch die stummen chronischen Entzündungen im Kieferknochen zu untersuchen. Denn Entzündung zu verstehen heißt, chronische Krankheiten zu heilen.¹

Die stumme chronische Entzündung – Eine Gefahr für die Gesundheit?

Entzündung wird aus den Erfahrungen mit Rheuma, Arthritis oder Wunden immer mit Schmerz gleichgesetzt. Es gibt aber auch viele Entzündungen in uns, die auf mikroskopisch kleine Bereiche begrenzt sind, weshalb die Schmerzschwelle nicht erreicht wird. Daher werden sie auch „stumme Entzündungen“ genannt.

Weder ihre Winzigkeit noch die Schmerzlosigkeit sollten Gründe sein, sie als unwesentlich für unseren Gesundheitszustand oder als nor-

male Begleiterscheinungen des Stoffwechsels zu interpretieren. Unbemerkt können sie über Jahrzehnte hinweg im Körper fortbestehen und in dieser Zeit zum Beispiel dem Gehirn oder dem Herz Schaden zufügen.

Das beste Beispiel hierfür ist die unmerkliche Arteriosklerose mit den oft für den Betroffenen ganz überraschenden Ereignissen: Herzinfarkt beziehungsweise Schlaganfall. Nachdem die medizinische Forschung über freie Radikale und oxidativen Stress (ROS / NOS) ganz wesentliche Krankheitsursachen identifiziert hat, wurde mit den stummen Mikro-Entzündungen ein weiterer chronisch-unterschwelliger Belastungsfaktor erkannt. Gorman, Park und Dell schreiben in der TIME-Magazine-Ausgabe vom 23. Februar 2003 unter dem Titel „Das Feuer in uns“, dass man beginnt, Statine auf ihren anti-inflammatorischen Effekt bei Alzheimer zu testen und dass das anti-inflammatorische Arthritis-Mittel Celebrex, darauf getestet wird, ob es nicht auch Brustkrebs, und Demenz und das langsame Fortschreiten von neurodegenerativen Erkrankungen verhindern könnte. Dem TIME-Magazine war dieses Thema im Februar 2004 eine weitere Titelstory wert: „The Secret Killer – The Surprising Link between Inflammation and Heart Attacks, Cancer, Alzheimer's and Other Diseases“. Der Neurowissenschaftler James Joseph von der Tufts Universität konstatiert im August 2005 im Newsweek Magazine (S. 26-28): „[...] das schließt nicht nur solche offensichtlichen Entzündungszustände wie Asthma und rheumatoide Arthritis ein, sondern auch solche **Leiden, die früher nie mit Entzündung in Verbindung gebracht wurden, wie Arteriosklerose, Alzheimer, Darmkrebs und Diabetes.**“ Auch der FOCUS schreibt im März 2010 unter „Die Medizin entdeckt Entzündungen als wichtige Zwischenstation vielerlei Übels“: „[...] denn zunehmend erhärtet sich eine Theorie, nach der eine Vielzahl moderner Zivilisationskrankheiten auf chronische Entzündungen zurückgeht. Die Beweise verdichten sich mehr und mehr, dass Entzündungsreaktionen bei Diabetes, Herz- und Kreislaufleiden, Darmerkrankungen, manchen Formen von Demenz und sogar bei Krebs eine Rolle spielen“. Auch andere Mediziner bezeichnen **das überaktive Immunsystem als „stillen**

Killer“ der industrialisierten Welt. Das gemeinsame Krankheitsprinzip könnte erklären, warum viele unserer heute häufigen Leiden miteinander in Verbindung stehen; warum Diabetiker vermehrt an Arthrosen leiden, Rheumatiker ein erhöhtes Herzinfarktrisiko haben und bei Personen mit Parodontitis die Arteriosklerose-Gefahr steigt.

Das verkannte Phänomen der Multimorbidität – Die Mehrdimensionalität einer Pathogenese

Das gleichzeitige Nebeneinander von aktiven Multisystembeschwerden in einer einzigen Person – gerne auch als Multimorbidität bezeichnet – stellt häufig eine schwierige klinische Situation für Ärzte dar. [1] Ohne eine Ursache für die eskalierenden Phänomene erkennen zu können und weil mangelnde Forschung darüber betrieben wird, wird am Ende oft davon ausgegangen, dass viele Präsentationen dieser Form von „idiopathischer Multimorbidität“ psychogener Herkunft sind – sodass die pharmakologische Intervention in Form von psychoaktiven Substanzen üblich ist. [2] Wir beobachten dies häufig bei Patienten mit Trigeminusneuralgie und atypischem Gesichtsschmerz und haben diesen Fakt bereits in Fachzeitschriften diskutiert. [3] Die wachsende Herausforderung dieser Art von Multimorbidität ist von großer Bedeutung für Arzt und Patient, denn sie repräsentiert ein neuartiges medizinisches Systemdenken. [4] In der Tat zeigt die Medizingeschichte, dass die konventionelle Medizin sich häufig in ihrer Opposition auf Erkenntnisse, die eine Bedrohung für den status quo sein könnten, sehr widerspenstig zeigt. [5] Ganz gleich, wie überzeugend die wissenschaftlichen Beweise sind, die meisten werden die Wahrheit verwerfen zugunsten dessen, was sich für sie innerhalb vertrauter Dimensionen bewegt und diese aufrechterhält. [6]

In der entsprechenden Literatur bezieht sich Pathogenese auf ein faszinierendes Phänomen namens „Giftstoff-induzierter Verlust der Toleranz“, eine Diagnose, die für einen erheblichen Fortschritt in der medizi-

¹ zitiert nach GESUNDHEITSCAMPUS IMMUNOLOGIE, INFEKTILOGIE UND INFLAMMATION der Otto-von-Guericke-Universität Magdeburg

nischen Wissenschaft im Zusammenhang mit der Herkunft und Mechanismen einer Erkrankung stehen kann. [7]

Und hier steht die Zahnmedizin, die eine Vielzahl von Fremdstoffen – Füllungsmaterialien, Kleber, Zahnersatzstoffe, Wurzelfüllungen und Implantate – dauerhaft in den Körper einbringt und mit Zahnextraktionen, Weisheitszahn- und anderen Kieferoperationen chronisch-entzündliche Reize setzt, an erster Stelle:

Wenn die toxische Belastung innerhalb eines Individuums eine bestimmte Schwelle erreicht, antwortet das Immunsystem oft mit einer geringgradigen systemischen Entzündung, aber gleichzeitig mit erheblichen Änderungen in den Zytokinprofilen. [8]

Diese Überempfindlichkeit vergrößert und reagiert auf weitere chronische Belastungsfaktoren mit der Freisetzung eines Sturms von bioaktiven Verbindungen, viele davon sind auch pro-inflammatorische Zytokine. [9]

Entzündliche Zellsignale und in einigen Fällen auch gen-regulierende Moleküle können in vielen Organsystemen eine Kaskade von dysregulierter Physiologie induzieren, wodurch sich Multisystembeschwerden mit daraus folgenden unterschiedlichsten gesundheitlichen Beschwerden entwickeln.

Kieferknochen als „chronischer Entzündungsherd“

Die chronisch-entzündlichen Erweichungen im Kieferknochen werden bis heute von weiten Bereichen der Medizin und Zahnheilkunde nicht wahrgenommen oder in ihren gesundheitlichen Wirkungen nicht ernst genommen. Sie wurden von Prof. Bouquot als „NICO“ („Neuralgie induzierende hohlraumbildende Osteonekrosen) bezeichnet, weil sie häufig unspezifische Gesichtsschmerzen auslösen. NICO ist also eine schmerzauslösende Sonderform einer **fettig-degenerativen Osteolyse des Kieferknochens (FDOK)**.

Wie sieht eine FDOK aus und warum ist sie gefährlich für die Gesundheit?

Eine FDOK ist das Ergebnis einer Mangelversorgung in Form einer fettig-degenerativen Auflösung des Knochenmarks. Sie stellt sich als erweichte Klumpen dar, die aus dem inneren Markraum des Kieferknochens aus-

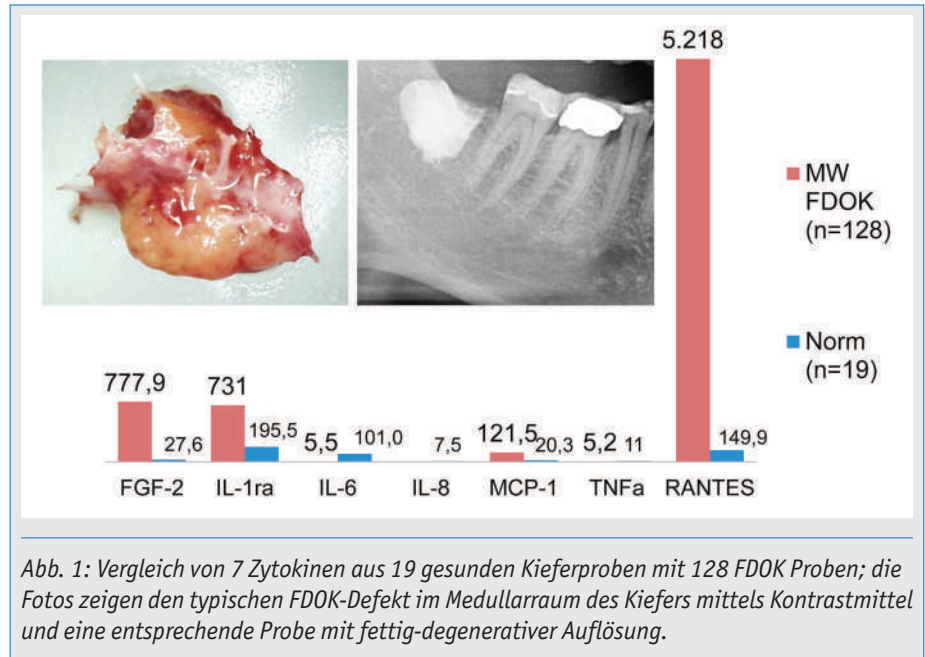


Abb. 1: Vergleich von 7 Zytokinen aus 19 gesunden Kieferproben mit 128 FDOK Proben; die Fotos zeigen den typischen FDOK-Defekt im Medullarraum des Kiefers mittels Kontrastmittel und eine entsprechende Probe mit fettig-degenerativer Auflösung.

zulöffeln sind. Die pathogenen Prozesse im Rahmen der FDOK haben häufig massive Auswirkungen auf das Immunsystem im Sinne einer stummen chronischen Entzündung. Denn seit einiger Zeit ist bekannt, dass auch **Fettzellen Entzündungs-Botenstoffe** bilden.

Unsere Untersuchungen im Labor zeigen, dass die fettig-degenerativen Bestandteile einer FDOK auffällige Mengen an Immunbotenstoffen enthalten:

Dramatisch erhöhte Werte zeigte in allen 128 bislang untersuchten Knochenproben nur der entzündungsfördernde Botenstoff **RANTES/CCL5**. RANTES (nach neuer Nomenklatur CCL-5) steht für „regulated on activation normal T-cell expressed and secreted“ und gehört zur Gruppe der chemotaktischen Zytokine (Chemokine) mit proinflammatorischer Wirkung.

Auffällig ist dabei, dass IL-6, IL-8 und TNF-α extrem niedrige Werte zeigen. Diese Zytokine werden als die „Zünder des humoralen Abwehrgeschehens“ betrachtet. Ihr Fehlen erklärt die kryptische und asymptomatische Natur der FDOK, in Übereinstimmung mit unseren histologischen Befunden:

Praktisch völliges Fehlen von akuten und Vorliegen nur weniger chronischer Entzündungszellen.

IL-6 ist auch das inflammatorische Zytokin, das die Erhöhung des CRP bei entzündlichen Erkrankungen bewirkt: Deshalb zeigen typische FDOK-Fälle kein erhöhtes CRP.

Niedriges CRP kann nicht als diagnostisches Ausschlusskriterium für FDOK herangezogen werden.

Das aus unseren 128 Fällen gewonnene Zytokinprofil der FDOK zeigt deshalb ...

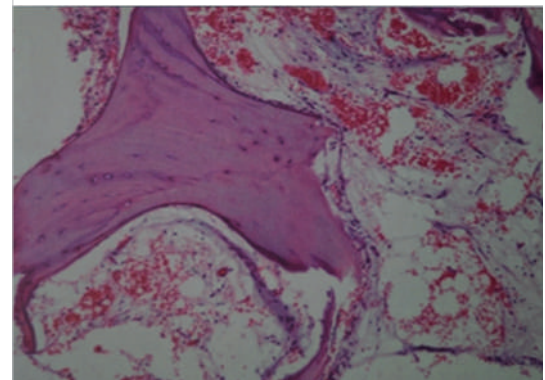
Buchneuerscheinung

Dr. Johann Lechner
Prof. J. E. Bouquot
Dr. Volker von Baehr

Band II

Histologie und Immunologie der kavitätenbildenden Osteolysen des Kieferknochens

Orale und systemische Manifestation einer Maxillo-Mandibulären Osteoimmunologie – Pathomechanismen chronischer Entzündungserkrankungen



Mit diesem Buch betreten drei Autoren ein neuartiges Gebiet in Medizin und Zahnmedizin, nämlich eine interdisziplinäre Maxillo-Mandibuläre Osteo-Immunologie, stellen diese fallbezogen und kasuistisch dar und diskutieren die mit einer fettig-degenerativen Osteolyse des Kieferknochens (FDOK) verbundenen Krankheitsbilder.

Nach Band I von „Kavitätenbildenden Osteolysen des Kieferknochens“ in 2011 liegen weitere Daten zu den fettig-degenerativen Osteolysen und Osteonekrosen im Kieferknochen (FDOK) vor. Prof. Bouquot hat sein umfangreiches histologisches Bildmaterial zu FDOK/ „NICO“ zur Verfügung gestellt. Zusätzlich haben wir fast 2000 eigene Histologien aus FDOK analysiert und ausgewertet.

Band I - 34,00 €
Band II - 62,00 €

Band I & Band II - 90,00 €

Bestellung unter: 0049 89 69 38 62 67 oder office@mindlink.info

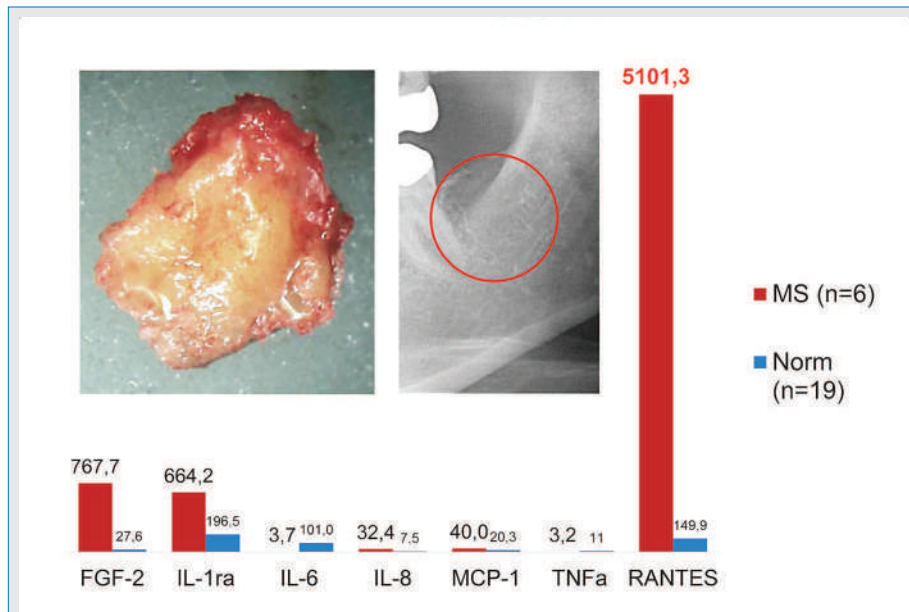


Abb 2: Mittelwert der RANTES-Expression bei 6 MS-Patienten (rot) im Vergleich zu gesundem Kieferknochen (blau). Das rechte Bild zeigt eine typische FDOK des Medullarraumes in einem linken Unterkiefer bei röntgenologischer Unauffälligkeit bei 38/39.

- einerseits eine totale Lähmung der Abwehr,
- andererseits eine einseitige Entgleisung von RANTES, FGF-2, IL-1RA und auch MCP-1.

Die Wirkungen der Chemokine werden über die Interaktion mit Chemokin-Rezeptoren vermittelt. Sie werden basierend auf ihrer Struktur als CC-, CXC-, C- und CX3C-Chemokin-Rezeptoren bezeichnet. Die Spezifität der Chemokin-Wirkung wird über die Expression von Rezeptoren auf den jeweiligen Zielzellen erreicht. Da sowohl mehrere Chemokine an den gleichen Rezeptor binden als auch verschiedene Rezeptoren von dem gleichen Chemokin benutzt werden, ergibt sich daraus ein komplexes, teilweise sehr redundantes Netzwerk. Durch diese breite Spezifität kann RANTES an NK-Zellen, B-Zellen, T-Zellen, unreife und reife Dendritische Zellen, Makrophagen, basophile, eo-

sinophile und neutrophile Granulozyten und Erythrozyten binden. [10]

Bedeutung von RANTES für die Entstehung von Krankheiten

Man geht davon aus, dass RANTES an der Ausprägung verschiedener Krankheitsbilder beteiligt ist, die durch infiltrierende mononukleäre Zellen charakterisiert werden. Kommt es zu einer Fehlsteuerung und zur systemischen Ausbreitung der Chemokine, so führt dies zu chronisch-systemischen Entzündungen oder zu allergischen Reaktionen.

Das Krankheitsbild ist davon abhängig, welche Leukozyten-Populationen fehlgeleitet werden.

RANTES greift auf mehreren Stufen in Immunreaktionen ein und ist damit an Infek-

tionen oder pathologischen Zuständen maßgeblich beteiligt. Dazu muss die RANTES-Expression zahlreicher Zelltypen koordiniert reguliert werden. Einerseits ist RANTES an der Rekrutierung und Aktivierung von Zellen des Immunsystems beteiligt und andererseits wird die RANTES-Produktion durch Mediatoren, die von diesen Zellen am Entzündungsherd freigesetzt werden, induziert. Deshalb führt eine Fehlregulation der RANTES-Expression meist zu einem sich selbst verstärkenden Effekt, der für den Körper kritische Zustände herbeiführen kann. Eine unkontrollierte oder übermäßige RANTES-Expression wird als Ursache für die Entstehung unterschiedlicher Krankheitsbilder betrachtet. [11]

Die Rolle von RANTES bei spezifischen Krankheitsbildern soll im Folgenden am Beispiel der Multiplen Sklerose (MS) – stellvertretend für viele andere chronisch-immunologische Krankheitsbilder wie Tumore, Morbus Hashimoto, rheumatische Arthritis oder Trigeminusneuralgien – dargestellt werden.

Gibt es eine Verbindungen von RANTES zu MS?

Die Abbildung 2 zeigt die RANTES-Expression in FDOK bei 6 unserer MS-Patienten: Gegenüber dem Wert in gesundem Kieferknochen (= 149,9 pg/ml) ist RANTES bei diesen MS-Erkrankten um das 35-fache erhöht (= 5101,3 pg/ml).

Als Frage steht jetzt im Raum, ob es wissenschaftliche Erkenntnisse darüber gibt, dass die im FDOK-Areal erhöhten RANTES-Spiegel mit der Entwicklung und dem individuellen Verlauf einer Multiplen Sklerose zusammenhängen können.

Da RANTES die entzündliche Antwort im Nervensystem verstärkt, „könnte RANTES eine inflammatorische Schlüsselsubstanz in der Entstehung der MS sein.“ [12]

Dies gründet auf folgenden Punkten:

- Chemokine wie RANTES sind wichtige Entzündungsmediatoren, die an der Regulation von Autoimmunerkrankungen beteiligt sind. [13]
- Forscher entdeckten während der autoimmunen Demyelinisierungs-Erkrankung des ZNS (= MS) als Ursachen die Expression von Chemokinen (= u. a. RANTES).

Ein klinischer Fall – oder: Bringt eine FDOK-Sanierung Nutzen für den Patienten?

Unter <http://www.dr-lechner.de/videos-zahnstoerfelder/> schildert eine Patientin in FOCUS-TV eindrucksvoll ihre Heilung von klinisch diagnostizierter MS über eine Zahn- und Kiefersanierung. Denn nicht nur unverträgliche Materialien und Medikamente können über entgleiste Immunmuster zu einem systemischen Stressfaktor werden, sondern auch die unerkannten stummen Entzündungen des Kieferknochens (FDOK). Deren Entfernung im Rahmen einer kleinen Kieferoperation stellt unter Ausschaltung der RANTES-Entzündung ein wesentliches Element zur Stabilisierung der Abwehr dar.

- Erhöhtes RANTES wird in den Gehirn-Läsionen bei Multipler Sklerose gefunden. Ebenso im gesamten Zentralnervensystem. Auch die RANTES-Spiegel in der Rückenmarksflüssigkeit waren bei MS-Patienten im Vergleich zu Kontrollgruppen deutlich erhöht.
- RANTES wird während akuter Attacken einer MS freigesetzt als Ausdruck der immunregulatorischen Rollen von RANTES bei MS. [15]
- Im Hinblick auf die regulatorischen und chemotaktischen Eigenschaften von RANTES zeigen wissenschaftliche Daten, dass RANTES in MS-Läsionen eine wichtige Rolle in der Pathogenese einer MS spielen kann. [14]

Die Faszination unserer Arbeit liegt darin, dass sie den Schlüssel zu einer Behandlung einer MS liefern könnte: Vom chronisch-schwellenden Prozess der FDOK gehen ständige Entzündungssignale aus, die über Jahre und Jahrzehnte zu einer Hypersensibilisierung entsprechender Organe und Organsysteme führen. An deren Ende steht das klini-

sche Bild in Form der spezifischen MS-Symptomatik.

Worin besteht die Heimtücke einer FDOK?

Deutlich wird sichtbar, dass die akut-entzündlichen Botenstoffe (IL-6 und TNF- α) im Kiefer von MS-Kranken nicht erhöht waren: also keine Schmerzen am Ort der chronischen Entzündung vorlagen. Zusätzlich trägt zur Verknennung der FDOK als krankmachende Strukturveränderung des Kieferknochens die Problematik ihrer röntgenologischen Darstellung bei.

Eine konventionelle Röntgenaufnahme des Zahnarztes zeigt bei FDOK nicht die tatsächliche Ausdehnung und das Vorliegen der FDOK.

Durch die Einführung der digitalen Volumentomographie (DVT) ist ein Verfahren verfügbar, das die Veränderungen im Bereich einer FDOK mit größerer Verlässlichkeit darstellt. Für die spezielle Knochendichtemessung im Kiefer konstruierte Ultraschallgeräte sind das verlässlichste bildgebende Verfahren zur Messung der Knochendichte als unbelasten-

des und kostengünstiges Diagnoseverfahren einer FDOK.

Fazit

Nach den zitierten Neurowissenschaftlern können erhöhte RANTES-Spiegel an der Pathogenese der MS beteiligt sein. Die operative Eliminierung der FDOK als chronische Quelle von RANTES-Aktivitäten in Gehirn und Cerebrospinalflüssigkeit, könnte bei der MS neue Ziele der therapeutischen Intervention eröffnen.

Die Krux in der Diagnostik der FDOK besteht in ihrer röntgenologischen Unauffälligkeit einerseits und in der lokalen Entzündungsfreiheit andererseits. Sie wirkt aber dennoch bei neurodegenerativen Krankheiten, wie hier am Beispiel der MS gezeigt, als „silent inflammation“.

Die von uns erstmalig festgestellte RANTES-Überexpression in FDOK liefert ein wissenschaftlich fundiertes Beispiel für ein vernetztes Denken in der Behandlung chronischer Immun- und Systemerkrankungen.

HP Dr. Dr. (PhD-UCN) Johann Lechner

seit 1980 Praxisklinik für Ganzheitliche ZahnMedizin in München, Inhaber des Österreichischen Ärztediploms für Ganzheitliche Zahnmedizin und seit 2004 Heilpraktiker. Über 100 Seminare und Vorträge u. a. an Symposien der Univ. Bern, Univ. Graz; Gastdozent Capital Univ. Washington DC, USA und Univ.-Zahnklinik Peking. Ab 1980 Vorstandsmitglied der Deutschen Arbeitsgemeinschaft für Herd- und Regulationsforschung DAH; 1985 bis 2011 Wissenschaftsreferent der Gesellschaft für Ganzheitliche Zahnmedizin GZM. Publikation von 12 Büchern zu Ganzheitlicher ZahnMedizin und Systemdiagnose und über 80 Fachartikeln, z.T. auch in PubMed registrierten Journalen.

Kontakt:

Praxisklinik Ganzheitliche ZahnMedizin
Grünwalder Str. 10A, D-81547 München
Tel.: 089 / 6970055
Fax: 089 / 6925830
drlechner@aol.com
www.dr-lechner.de

Literaturhinweis

1. Barnett K, Mercer SW, Norbury M, Watt G, Wyke S, Guthrie B. Epidemiology of multimorbidity and implications for health care, research, and medical education: a cross-sectional study. *Lancet* 2012;380(9836):37-43. *Epub* 2012 May 10.
2. Jakovljevic M, Reiner Z, Milicic D, Crncevic Z. Comorbidity, multimorbidity and personalized psychosomatic medicine: epigenetics rolling on the horizon. *Psychiatr Danub* 2010;22(2):184-9.
3. Lechner, J. Gesichtsschmerz aus zahnärztlicher Sicht - Eine Replik. *ZWR-Das Deutsche Zahnärzteblatt* 2009; 118 (1+2)
4. Genus SJ, Tymchak M. Approach to patients with unexplained multimorbidity with sensitivities. *Can Fam Physician* 2014;60:533-8.
5. Tatsioni A, Bonitsis NG, Ioannidis JP. Persistence of contradicted claims in the literature. *JAMA* 2007;298(21):2517-26
6. Heilbron JL. *The dilemmas of an upright man. Max Planck and the fortunes of German science.* Berkeley, CA: University of California Press; 1986.
7. Miller CS. Toxicant-induced loss of tolerance—an emerging theory of disease? *Environ Health Perspect* 1997;105(Suppl 2):445-53.
8. Dantoft TM, Elberling J, Brix S, Szecsi P, Vesterhauge S, Skovbjerg S. An elevated pro-inflammatory cytokine profile in multiple chemical sensitivity. *Psychoneuroendocrinology* 2014;40:140-50. *Epub* 2013 Nov 24.
9. Brevini TA, Zanetto SB, Cillo F. Effects of endocrine disruptors on developmental and reproductive functions. *Curr Drug Targets Immune Endocr Metabol Disord* 2005;5(1):1-10.
10. Pinilla S, Alt E, Abdul Khalek FJ, et al. Tissue resident stem cells produce CCL5 under the influence of cancer cells and thereby promote breast cancer cell invasion. *Cancer Lett.* 2009 Oct 18;284(1):80-5
11. Kepler CK, Markova DZ, Dibra F, et al. Expression and relationship of proinflammatory chemokine RANTES/CCL5 and cytokine IL-1 β in painful human intervertebral discs. *Spine (Phila Pa 1976)*. 2013 May 15;38(11):873-80
12. Bolin LM, Murray R, Lukacs NW, et al. Primary sensory neurons migrate in response to the chemokine RANTES. *Journal of Neuroimmunology*. 1998; 81(1-2): 49-57
13. Hvas J, McLean C, Justesen J, Kannourakis G, Steinman L, Oksenberg JR, Bernard CC. Perivascular T cells express the pro-inflammatory chemokine RANTES mRNA in multiple sclerosis lesions. *Scand J Immunol*. 1997 Aug;46(2):195-203
14. Sindem E, Niederkinkhaus Y, Henschel M, Ossege LM, Patzold T, Malin JP. Differential release of beta-chemokines in serum and CSF of patients with relapsing-remitting multiple sclerosis. *Acta Neurol Scand*. 2001 Aug;104(2):88-91
15. Karpus WJ, Ransohoff RM. Chemokine regulation of experimental autoimmune encephalomyelitis. *J Immunol*. 1998 Sep 15;161(6):2667-71.

Weitere Literaturhinweise zur Wirkung von RANTES sind in den wissenschaftlichen Publikationen des Verfassers zu finden (auf Anfrage über die CO.med Redaktion)

Silent Inflammation in the Jaw and Neurological Dysregulation - Case Study Linking Rantes/Ccl5 Overexpression in Jawbone with Chemokine Receptors in the Central Nervous System

This article was published in the following Scient Open Access Journal:
Journal of Dental and Oral Health

Received January 31, 2017; Accepted March 07, 2017; Published March 16, 2017

Johann Lechner^{1*} and Volker Von Baehr²

¹Clinic for Integrative Dentistry, Grunwalder Str. 10A, 81547 Munchen, Germany

²Compartment of Immunology and Allergology on Institute for Medical Diagnostics in MVZ GbR, Nicolaistraße 22, 12247 Berlin, Germany

Abstract

Background and Introduction: The transition from acute local inflammation following wisdom tooth surgery to a chronic stage of “Silent Inflammation” could be a neglected cause of unexplained medical conditions.

Case Report: Here we will refer to an unusual case of recurrent syncope in a 19-year-old woman whose 12 months of treatment in various clinics, and wide range of prescribed medications, failed to bring about any improvement in her condition.

Material and Methods: As previous analyses of the cytokine profile in fatty-degenerative osteonecrosis of the jawbone (Fdoj) show local overexpression of the chemokine Rantes/Ccl-5 (R/C), this case further supports the suspicion of a chronic inflammatory process.

Results: Stepwise surgical removal of Fdoj areas containing insufficiently healed, osteonecrotic medullary cavities resulted in the permanent cessation of syncope episodes by removing local sources of r/c.

Discussion: Following a study of the relevant literature on the effects of chemokines in the central nervous system (Cns), We focus here on the interconnected disease pathways of peripheral R/C overexpression and disorders of the Cns. A change in peripheral immune regulation in the jaw provokes a chronically aggressive immune response in the Cns. If both systems fail to resume normal functioning, this maladaptation results in a dire neurological response pattern in this young patient.

Conclusion: The incomplete wound healing and associated “Silent Inflammation” in the jawbone may contribute via peripheral, local R/c overexpression to various symptoms in the Cns which are typical of chemokine's. From a systemic perspective, we recommend that more attention be paid to this cytokine cross-talk in medicine and dentistry.

Keywords: Rantes/Ccl5, Fatty-Degenerative Osteonecrosis of the Jawbone, Syncope, Central Nervous System, Cytokine Cross-Talk, Silent Inflammation

Background

With the increasing complexity of various systemic diseases, it is appropriate to discuss the background of their pathogenesis. Autonomic dysregulation with poorly defined multisystem disorders frequently present a challenging clinical situation for medical practitioners [1,2]. With the absence of any discernable cause, together with insufficient research on this increasingly prevalent phenomenon, many presentations of this form of “idiopathic multimorbidity” are often eventually assumed to be of psychogenic origin, and pharmacological interventions in the form of psychoactive substances are common [3,4]. A case study from our dental practice* supports the need for a wider pathogenetic perspective in cases of neurological dysregulation. Here, we will describe a case of recurrent syncope in a young woman. Her case demonstrated the typical symptoms, namely fainting with a brief loss of consciousness and muscular strength, characterised by rapid and unpredictable onset, short duration, and Spontaneous Recovery. Given The Unclear Aetiology, We Associate This Case With The Phenomenon Of Avascular And Aseptic Osteolytic, Inflammatory Processes In The Jaw, Which May Also Be Collectively Referred To As “Silent Inflammation”.

*Clinic for Integrative Dentistry, Gruenwalder Str. 10A 81547 Munich, Germany

*Corresponding Author: Johann Lechner, Clinic for Integrative Dentistry, Grunwalder Str. 10A, 81547 Munchen, Germany, Tel: 0049-89-6970129, Email: dlechner@aol.com

The Clinical Case

We will be using the remarkable medical history of 19-year-old female patient C. To illustrate the systemic interconnections of persistent dental wound healing impairments from a clinical perspective. c. First experienced a loss of consciousness in the time between two wisdom tooth extractions, On October 21, 2008 and December 18, 2008 respectively. In the following months, the number of syncopal incidents increased rapidly, leading to her admission to a clinic where she was diagnosed with postural orthostatic tachycardia syndrome (pots) and a disturbance of the autonomic nervous system. Numerous Medications (See Below) Brought No Improvement. After multiple further tests, the patient was discharged as a "Psychological Case". Approximately one year later, it was "normal" for C. To lose consciousness several times a day, and she was no longer able to leave the house unaccompanied. Her losses of consciousness resulted in daily falls with painful injuries, including a concussion which required several days of bed rest. By the time she attended our practice in March 2010 for an evaluation of possible sites of inflammation in her jaw, C., aged 19, required a companion whenever she went anywhere public: she needed someone to reassure bystanders and avoid unnecessary calls to the emergency services.

Summary of Clinical Investigations, Findings and Treatments

Although the patient had a history of surgical removal of four impacted wisdom teeth - the only notable event preceding the onset of her syncope episodes - Internists, Neurologists, and psychiatrists did not consider the possibility of any remaining wound healing disorders in the area of the wisdom teeth. A total of ten internal, neurological, and psychiatric evaluations (Emg/Eng, Multiple Sleep Latency Test, Etc.) were carried out in the period from June 2009 to January 2010, including two hospital admissions in university teaching hospitals. The Diagnosis of "Pots and Orthostatic Hypertension" was made repeatedly. The patient received several months of treatment with Efectin®, A Serotonin-Noradrenalin Reuptake Inhibitor (Snri); Astonin H®, A fludrocortisone approved for hormone replacement in various forms of adrenal insufficiency as well as for the short-term treatment of low blood pressure; and Mestinon®, A Cholinesterase Inhibitor With Application in Paroxysmal Tachycardia; and also With Gutron®, Beta Blockers, and Euthyrox®. Other proposed treatments included yoga therapy and moderate physical activity with the use of compression stockings C. was last examined by a specialist in psychiatry and psychotherapeutic medicine on November 11, 2009, who made a diagnosis of "Recurrent Falls Due To Dissociation," noting that "The previous diagnosis of pots, from a clinical history perspective, as well as epileptic events, is extremely unlikely or atypical." He recommended the "Rigorous thematisation of psychosomatic connections with continuation of accompanying psychotherapy consultations." After almost a year of examinations, hospital stays, and unsuccessful medical treatments with hormones, antidepressants and beta-blockers, the patient experienced no noticeable reduction in the frequency of her seizures. Socio-Therapeutic supervision by an attendant was considered necessary for the 19-year-old, as C. was significantly restricted in her mobility and safety outdoors due to her frequent syncope episodes.

Materials and Methods

Diagnosis of "Silent Inflammation" in the Jaw

Following a period of hospitalisation, the patient brought a two-dimensional orthopantomogram (2d-Opg) to our practice for the purpose of evaluating the possibility of any inflammatory processes in the teeth and jawbone area; this showed no anomalies or suspicious indications of "Silent Inflammation" Or Osteolysis in the areas of the wisdom teeth that had been removed one year previously (Figure 1). Diagnostic radiology could not establish any specific context for the patient's symptoms.

In previous publications, we have referred to the insufficient diagnostic representation of "Silent Inflammation" in the form of Fdoj in the jawbone [5]. The 2d X-Ray technique alone is unsuitable for making a reliable exclusion-based diagnosis of Fdoj. However, complementary "Through-Transmission Alveolar Ultrasonography" (Tau) is appropriate for diagnostic imaging of Fdoj [6]. Tau diagnosis enables targeted detection and, based on this, the treatment of osteonecrotic and ischaemic areas of medullary alveolar bone [7].

Morphology of Fatty-Degenerative Osteolysis of the Jawbone

In areas of Fdoj there is irregular bone, with thinned and hollowed out cancellous bone and medullary cavities. Clinically and macroscopically, Fdoj often presents as fatty clumps of tissue. Notably, there is a complete absence of trabecular cancellous bone structures. Figure 2 shows an intraoperative tissue sample with

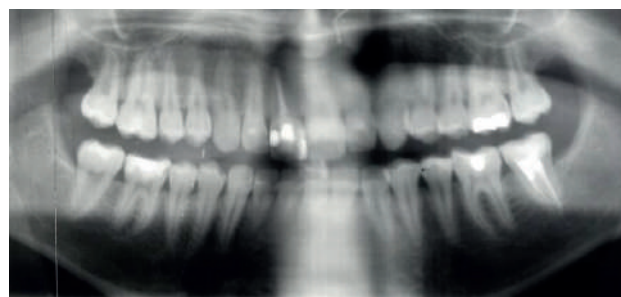


Figure 1: Unremarkable 2d-Opg from December 2009, with no Findings in the areas of the extracted wisdom teeth 38 and 48.

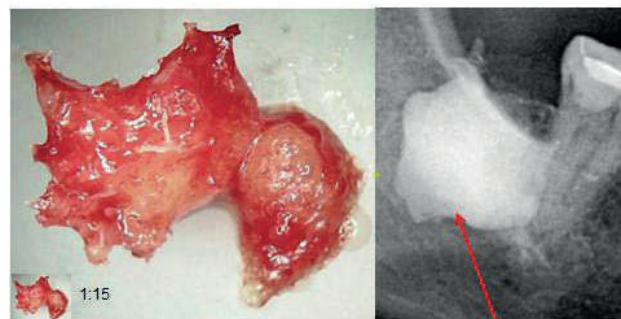


Figure 2: Left-Hand Image: Typical Fatty-Degenerative structure of Fdoj. Right-Hand Image: Documentation of the expanse of Fdoj in retromolar area 48/49 with contrast agent following Fdoj surgery, comparable to the case described here.

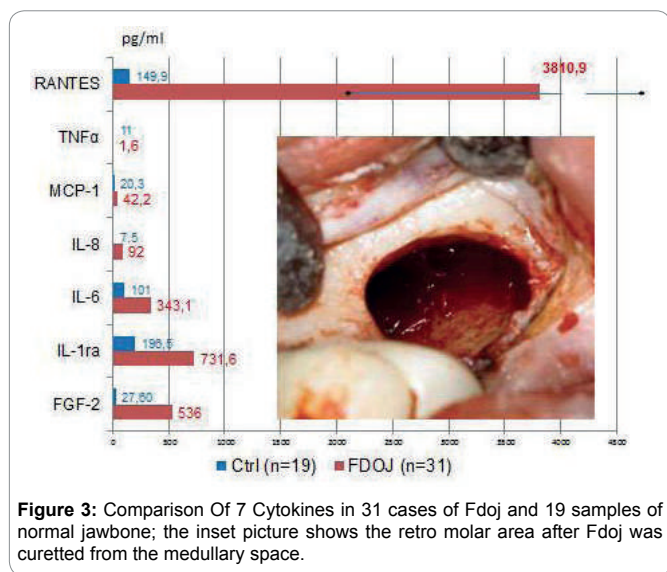


Figure 3: Comparison Of 7 Cytokines in 31 cases of Fdoj and 19 samples of normal jawbone; the inset picture shows the retro molar area after Fdoj was curetted from the medullary space.

the predominantly fatty transformation of cancellous bone (Left-Hand Image). The consistency of Fdoj indicates that, in addition to metabolic disorders, local hypoxic-ischaemic conditions are also present, preventing even the slightest autonomic tendencies to heal. The Right-Hand Image in Figure 2 indicates the extent of Fdoj in retro molar area 48/49 as shown by contrast agent following typical Fdoj surgery [5].

Hyperactivated Immune Mediators in Osteolytic Jawbone

In Previous Studies [8] we were able to determine a 21-Fold increase in Rantes/Ccl5 (R/C) expression in 31 Fdoj samples compared to a normal jawbone (Nj) (see Figure 3). The Pathologically altered Fdoj samples of 31 jawbones were obtained predominantly from the wisdom tooth and retro molar areas (the so-called 9-areas). The samples of Fdoj with a volume of up to 0.5 Cm³ were removed and immediately placed in a dry, sterile receptacle (Sarstedt Mikro-Tube; Ref.: 72.692.005), Hermetically Sealed, And Stored At -20°C Until Transported To The Laboratory**. Here, the Fdoj samples were mechanically broken down into small particles and resuspended and homogenized in 200 µl of protease buffer (Complete Mini Protease Inhibitor Cocktail, Roche, D). The homogenate was centrifuged for 15 Minutes At 13,400 Rpm, and the supernatant was centrifuged for a further 25 Minutes At 13,400 Rpm. R/C was determined in the supernatant of the tissue homogenate with human cytokine/chemokine panel I (Mpxhcyto-60k; Millipore GmbH, Schwalbach, Germany) according to the manufacturer's protocol, and measured on a Luminex® system (Emd Millipore, Billerica, Ma, Usa).

** Institute for Medical Diagnostics, Nicolaistr. 22, 12247 Berlin Www.lmd-Berlin.De

A total of 7 Cytokines were measured in Fdoj tissue obtained from the Fdoj Group (N=31). The distribution and concentration of immune mediators show the clear prevalence of Il-1ra, Fgf-2 and, particularly, Of R/C. The available data suggest that additional focus should be placed on further interpreting the R/C Data; The mean value of R/C in the Fdoj samples was 3,977.21

(Pg/Ml), and the median was 3,810.90 with a standard deviation (sd) of 2,566.99. These significant correlations, as well as the consistently high R/C values in Fdoj tissue, were observed in all 31 samples. This can be seen as an indication of specifically deranged metabolism in Fdoj, with repeatedly occurring and mutually reinforcing patterns of pathogenetic signal transduction. The concentration and distribution of cytokines in normal cancellous jawbone (N=19) was (In Pg/Ml) as follows: For Fgf-2, 27.6; For Il-1ra, 195.5; For Il-6, 101.0; For Il-8, 7.5; For Mcp-1, 20.3; For Tnf, 11; and for R/C, 149.9. No comparative values were found in the literature for these mediators in healthy jawbone. Figure 3 compares the mean values of 19 healthy bone samples (blue) with the medians of 7 cytokines from 31 Fdoj samples (Red). The inset image shows the retro molar area after curetting Fdoj from the medullary space in this case.

The Absence of an elevation in the proinflammatory, acute cytokines Tnf-A and Il-6 in the Fdoj samples demonstrates that Fdoj is a gradual and chronic sub threshold process. Thus, Fdoj areas may be clearly defined as osteolytic regions of the jaw with an inflammatory burden. These Fdoj characteristics, with implicit R/C overexpression, were present in all Four of C.'S wisdom tooth areas. The systemic significance of R/C is presented in the discussion.

Histology of Fdoj Surgical Areas

The histological evaluation of area 38-39 in the case of C. is very subtle and reads as follows: "Vital, somewhat irregular cancellous osseous tissue without evidence of active bone remodelling. In the medullary spaces, in addition to internal bleeding, there is also evidence of moderate, chronic, so-called osteitis. No florid Inflammation, No Osteomyelitis. The fat cells show partially myxoid transformation or vacuolar degeneration of the cytoplasm which is consistent with trophic disorders." The typical indicators of fatty degeneration of Fdoj are present, but at the same time, there is only a moderate inflammatory tendency without the clinical significance of osteomyelitis. This histology is characteristic of fdoj, i.e., the long-term transition from an acute infectious wound to chronic inflammation.

Results of Jawbone Remediation from March 2010 to August 2010 in the Case of Recurrent Syncope

In the case of patient C., Following local anaesthesia and the folding over of the mucoperiosteal flap, the cortical layer was removed at tooth 37 and the edentulous regions of the jaw at 38/39, 48/49, 18/19, And 28/29, Each In a separate procedure. Underneath, instead of normal, structured cancellous bone, typical Fdoj tissue was present. After careful curettage of the softened parts of the medullary cavity the wound was primarily closed and primary intention healing followed. The patient reported her observations in writing on September 15, 2010: "When Dr. L Removed the first of four areas of the detected wound healing disorders in my jaw in March 2010, the immediate result was a week without syncopes! Since then the number of syncopes has continuously decreased" (See Figure 4). The four main remediation phases proceeded as follows:

- a) Immediately after the first surgical procedure at 37/38/39, In which the root-filled tooth 37 was removed and Fdoj sites in the region 37/38/39 were surgically debrided, the frequency of syncope episodes decreased to

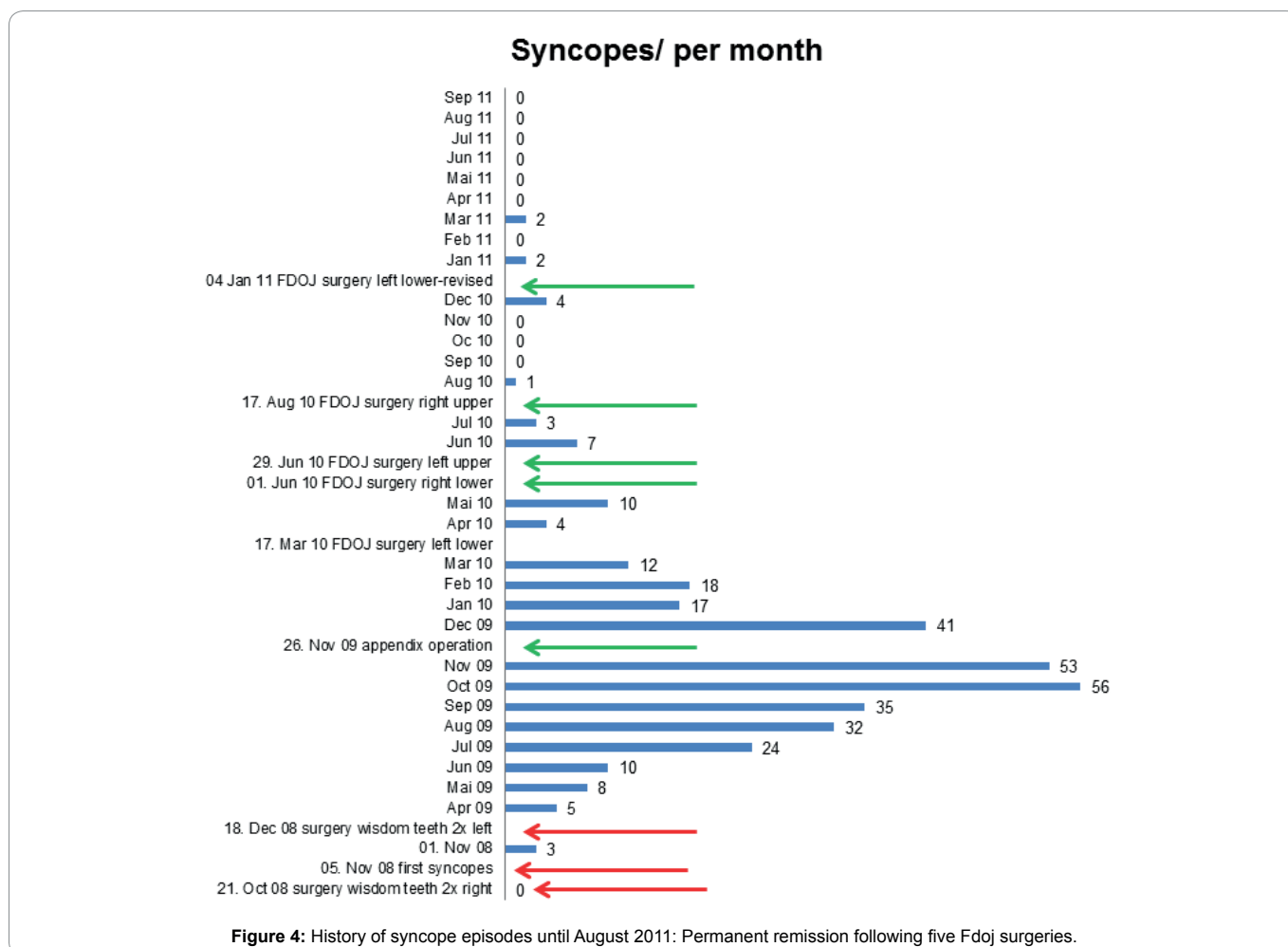


Figure 4: History of syncope episodes until August 2011: Permanent remission following five Fdoj surgeries.

once per week, but subsequently increased again.

- b) Following the surgical curettage of area 48/49 in June 2010, the frequency of syncope episodes decreased, but then increased once again.
- c) In the four weeks following a revision procedure at 37/38/39 In August 2010, C. Fell only once (compared to 2-5 times per day in the previous two years) despite having a painful wound which had not yet healed.
- d) On the penultimate weekend of September 2010, C. Hiked in the mountains for the first time in two years without a single syncope episode.

Two aspects of this case are noteworthy. Firstly, contrary to the 2d-Opg, the tau image immediately shows the pathogenically causal Fdoj in the wisdom tooth areas. In contrast to the unremarkable X-ray images, there were extensive sites of softened and necrotic cancellous bone in the areas of Fdoj which were entirely asymptomatic for the person concerned. In this area of conflict, the development of a Trans-Alveolar Ultrasonic (Tau) Scan for the imaging of bone density represents a significant step forward in the diagnosis of suspected Fdoj [6]. Secondly, following the removal of patient C.'s chronically inflamed appendix on November 26, 2009, there was a reduction in the frequency of syncopes. In the observation report of Figure 4, the patient

documented the disappearance of syncope episodes along the time axis. The reduction in syncopes, therefore, was not solely the result of the surgical elimination of Fdoj in the wisdom tooth regions, but from the sum total of inflammatory triggers resolved. In July 2013, C. reported those six months previously her driver's license had been returned to her.

Discussion

In the following section, we will attempt to discuss the pathophysiological concept of Fdoj based on patient C.'s case. The central concern is the transition from an acute inflammation of a dental surgical wound to a chronically inflamed area of the jaw rather than a "Restitutio Ad Integrum". When the initial pathogenic condition cannot be resolved by the immune system, a chronic inflammatory response may sometimes result. This is the case, for example, when tissue becomes fibrotic following a wound healing disorder. Initially, Macrophages, Inter Alia, attempt to eliminate the source of inflammation. If this fails, macrophages can also run another program and stimulate fibroblasts which induce the conversion to inactive connective tissue. This condition occurs, for example, in acute osteomyelitis following antibiotic therapy in the transition to chronic osteomyelitis: after antibiotic therapy, inflammation may persist for many months, possibly even years. A biopsy during this phase only indicates fibrosis with chronic inflammatory cells, I.E., No neutrophil granulocytes are detected.

The bone may be vital and hence show immature, fibrotic tissue with only some fat cells and a few scattered lymphocytes [9].

The morphological structure of Fdoj is likely to be accompanied by an advanced state of chronic inflammation, during which a decoupling takes place of the usually temporally coordinated homeostatic processes between the immune and neuronal super systems, preventing a return to the normal situation. It is also conceivable that entire areas of communication may be excluded from the organism's regulatory mechanisms as a whole in this manner. Such decoupled areas of communication would then be isolated and clinically normal healing would be impeded [9]. The systemic response of the organism subsequently manifests in a neuroendocrine entanglement of immune and wound healing responses with devastating consequences for the rest of the organism. Certainly, other etiological factors are also involved in chronic systemic inflammatory disorders. These include genetic polymorphisms; environmental factors Such As Microbes, Toxins, Cultural Background, Etc.; and immune responses in the form of individual overreactions [10]. Accordingly, a uniform inflammatory response in the case of impaired wound healing cannot be expected due to the different emerging variables, but rather constant changes in inflammatory markers [11].

Transition from Acute Wound Infection to Chronic Inflammation

In chronic inflammation, the production of cytokines by infiltrating local tissue cells overwhelms and exceeds the body's regulatory mechanisms. This results in tissue destruction, either directly or indirectly, via the activation of immune and inflammatory cells which, for example, induce the production of inflammatory cytokines and proteases involved in tissue destruction. It is generally accepted that a disparity between cytokines and their respective inhibitors is characteristic of chronic inflammatory conditions. Cytokines are involved in the initiation of an immune response, the induction of acute inflammatory events, and the transition to, or persistence of chronic inflammation. This means that the mechanisms of cytokine production must be controlled in order to maintain a healthy homeostatic state [12]. In the affected areas of the jaw, fdoj exhibits a deranged metabolism and the associated chronic inflammatory signal transduction cascades, primarily by R/C overexpression. This jeopardises the continuation of normal cellular signal transduction and results in persistent disorders of metabolic and immunological homeostasis. These chronic stress stimuli may be accompanied by diseases and comorbidities associated with a local Fdoj Inflammatory status. The interconnections of Fdoj with neuralgiform or systemic-immunological disease patterns may also be related to the role of the nervous system as a signal integrator of the locally disrupted metabolic homeostasis in the medullary cavity of the jawbone. At the same time, Fdoj represents a novel inflammatory phenomenon, since the cellular response is initiated by neither a bacterial nor viral trigger, but rather a persistent metabolic and signal transduction derangement. Studies by Happel, et al. [13] demonstrate that the extremely high R/C levels we find regularly in edentulous jaw regions and old extraction areas may indicate a late phase of incomplete wound healing. The cytokine Tgf-B is liberated during wound healing and at sites of inflammation in the acute phase. Tgf-B appears to be a precondition for the induction and upregulation of R/C expression. The studies demonstrate

that Tgf-B1 significantly induces R/C expression, but does not increase the production of Ccl-2.

Systemic Effects of the Chemokine Rantes/Ccl5

R/C is a chemotactic cytokine with proinflammatory action. The significance of R/C to the development of disease appears to be immense: R/C interferes with immune responses at several stages and is thus substantially involved in infections or pathological conditions. The chemotactic properties of R/C recruit T-Cells, Dendritic Cells, Eosinophils, Natural Killer (Nk) Cells, Mast Cells, and basophils to sites of inflammation and infection. R/C is also a potent activator of leukocytes, which play a key role in a wide range of inflammatory disorders [14]. The dysregulation Of R/C expression often leads to a self-reinforcing effect that causes a critical condition in the body [15]. Immunohistochemical studies of various tissues have shown that r/c is only very weakly expressed in healthy adult tissue. As soon as an inflammatory tissue response occurs, however, the proportion of r/c-positive cells increases dramatically [16]. The highly inflammatory mediator potential of r/c from Fdoj areas suggests that these jawbone osteolyses may be regarded as carriers of "Neo-Self Epitopes". The resulting systemic response is mediated via cytokine-driven and mediator-based "Signalling Pathways" with the additional involvement of activated immune cells and sensory nerves. In the adipose tissue typically present in Fdoj Areas, the number of sympathetic nerve fibres decline, while the sensory nerve fibres increase. This conclusion correlates with hundreds of histological findings in the Fdoj areas we have examined. Notably, the following wording is consistently used in the description of the findings: "... In the immediate vicinity of these myxoid degenerative changes, preserved, intact, small neuronal branches may be identified."

Fdoj Areas Become Immunologically Effective "Neo-Self Epitopes"

The current understanding of autoimmune processes is associated with the apparently non-inflammatory processes of apoptosis and linked to the effects of the inefficient clearance of cellular components. These processes may present neo-antigens to the immune system within Fdoj. Dead and defunct cells are usually removed quickly and effectively via apoptosis. In some autoimmune diseases, however, this cleaning mechanism is impaired, resulting in the accumulation of dead and dying cells for an extended period of time [17,18]. As a consequence, these cells serve as targets for autoantibodies in many autoimmune diseases. In addition, these remaining dead cells release signalling substances which trigger a systemic immune response [19]. For example, the induction of chemokines - such As R/C - occurs as part of a post-infarction inflammatory response [20].

Immunogenicity, I.E., the ability of a molecule to elicit an immune response, generally differs from substance to substance; thus, weak and strong immunogens exist. Epitopes are the molecular parts of an antigen that can trigger a specific immune response. Individual factors with respect to the person concerned, such as pre-existing stressors, gender, age, and possible genetic polymorphisms, play a role as to whether such epitopes lead to a loss of tolerance and the development of autoimmune diseases. Alterations in the structure or sequence of amino acids can form so-called neo-epitopes of endogenous "Self"-Proteins. Such neo-epitopes trigger auto-aggressive immune attacks, which

can then lead to sustained, possibly pathogenetic, signalling pathways. Studies have shown that altered lipoproteins within fatty-degenerative portions of fdoj areas stimulate the expression of proinflammatory cytokines and lead to increased antigen presentation, resulting in the development of additional tissue lesions. impaired and ischaemic metabolic states - as typically represented in Fdoj - lead to the formation of intracellular reactive oxygen species (ros) and to the further secretion of cytokines, as well as to R/C overexpression [21].

Since several of the aforementioned parameters are applicable in the case of Fdoj, it is possible to conclude that Fdoj may be a carrier of neo-self epitopes which has remained relatively unnoticed. Firstly, Fdoj areas typically contain modified and denatured proteins and necrotic cells, whose molecular parts may serve as antigens which trigger a specific immune response. Secondly, Fdoj is an ischemic area with resulting elevated Ros. Thirdly, Fdoj and its antigen presentation are structures which are newly formed from necrotic adipocytes or altered proteins and lipids, and which do not form part of a healthy cancellous jawbone. In addition, the morphological changes in Fdoj are accompanied by altered patterns of immunomodulators (R/C, Inter Alia) with adaptive immune responses; These patterns become independent "Self" components of a systemic autoimmune derailment. On the basis of the fatty-degenerative tissue alterations and the overexpression of immune mediators, Fdoj largely fulfils all the parameters of an immunological definition, namely that which is described in the literature as "Neo-Self Epitopes".

Chemokine-Induced "Silent Inflammation" in the Cns

Since cytokines are barely able to penetrate the blood-brain barrier, the way in which they are able to induce inflammatory reactions in the brain has remained a mystery until recently [22-24]. chemokines and their receptors are located throughout the brain. Among the chemokines and their receptors, which are arranged in glial cells and neurons, are, among others, the monocyte chemotactic protein (Mcp)-1/Ccl-2 And R/C [25]. Within the brain, they are found in the Hypothalamus, Limbic System, Hippocampus, Thalamus, Cortex, and Cerebellum [26,27]. In addition to anatomical, immunohistochemical, and in vitro studies, there is a growing body of research suggesting that there is a crucial role for the chemokine system in the brain.

A considerable amount of data suggests that this chemokine system can result in alterations in the effects of neuronally active substances. Combined with the evidence that the chemokine system in the brain interacts with the neurotransmitter system, this leads to the following hypothesis: the endogenous chemokine system in the brain regulates brain function in coordination with neurotransmitter and neuropeptide systems. The chemokine system can thus be regarded as a third member of the large transmitter systems in the brain [28,29]. Neurotransmitter and neuropeptide systems interact in the brain, and it is therefore logical to postulate that the chemokine system also interacts functionally with these two other neuronal systems. This provides indications of significant functional modulation of neuronal processes by chemokines and their receptors, and it supports the assumption that chemokines play a clear role in neuronal communication. The endogenous chemokine system in the brain, consisting of ligands and receptors, is a third important system of the brain. Hence, there is certainly no longer a doubt

that chemokines provide important functions in the brain and comprise neuroactive compounds that have direct and indirect effects on neurons [28]; they also play an unexpected role in the normal physiology of the brain [29].

The Search for immunological biomarkers in psychiatric disorders has focused primarily on proinflammatory cytokines. The activation of mast cells results in the upregulation of numerous chemokines in the brain, such as R/C [30], leading to an expansion of proinflammatory response profiles in microglia [31]. Chemokine receptors and adhesion molecules are used specifically for transendothelial migration of leukocytes across the Blood-Brain Barrier (Bbb) in neuroinflammatory Processes. A significant increase in the migration of mononuclear cells across the bbb was observed in response to increased R/C [32]. The function of the chemokine system may be of particular interest to hematogenous leukocyte infiltration of the Cns due to the specific nature of Cns inflammation and the extraordinary specificity with which the chemokine system regulates cellular migrations. The analysis of the chemokine system promises insight into the inflammatory mechanisms and responses of the Cns. However, the complexity of neuroinflammation is matched by the diversity and multitude of chemokines and chemokine receptors [33].

Conclusion

This case study details firstly, the limited phenomenon of adolescent syncope and, secondly, the chronic inflammatory changes in the jawbone in the form of prolonged wound healing disorders following wisdom tooth extraction. We focus here on the interconnection between the jawbone and the central nervous system via chronic, subclinical inflammation. In doing so, we draw attention to the question of whether certain dental procedures may be responsible for the development of otherwise inexplicable systemic inflammatory reactions. The medical background of our case study suggests the need to integrate sterile-aseptic, cavity-forming osteolysis of the jawbone/fdoj [7,8] into an immunopathogenetic trigger model in the case of neurological dysregulation. The problem of the systemic cross-linking of fdoj begins when local inflammation of the healing wound becomes chronic and fdoj triggers chemokine overexpression. This process has very little in common with the original bone structure of a perfect "Healing" and "Restitutio Ad Integrum". As a consequence, fdoj triggers a systemic response, this derangement results from a permanent wound response in the transition to fibrotic scarring with antigen-presenting cell components and overexpressed signalling transduction by r/c. It is proposed that this case study should guide the implementation of a standardised clinical procedure in which appropriately selected patients can be evaluated for Fdoj. The appropriate surgical removal of fdoj is recommended as concomitant therapy where applicable. In order to clarify reliable causal genetic backgrounds this study can only indicate the direction in which extensive further research and clinical observations are necessary.

List of Abbreviations

2d-Opg = Two-Dimensional Orthopantomogram

Bbb = Blood-Brain Barrier

Ccl5 = C-C Motif Chemokine 5-Chemotactic Cytokine or Chemokine

Cns = Central Nervous System

Fdoj = Fatty-Degenerative Osteonecrosis of the Jawbone

Fgf-2 = Fibroblast Growth Factor-2, Growth Factor

Il-1ra = Interleukin-1 Receptor Antagonist

Il-6 = Interleukin-6

Il-8 = Interleukin-8

Nj = Normal jawbone

Mcp-1 = Monocyte Chemotactic Protein-1

Pots = Postural Orthostatic Tachycardia Syndrome

R/C = Rantes/Ccl-5

Rantes = Regulated Upon Activation, Normal T-Cell Expressed, and Secreted

Tau = Trans-Alveolar Ultrasound

Acknowledgments

Translation and English-Language Editing of this Manuscript were provided by Natasha Gabriel.

References

- Hawkes N. Better training is needed to deal with increasing multimorbidity. *BMJ*. 2012;344:E3336.
- Barnett K, Mercer SW, Norbury M, Watt G, Wyke S, Guthrie B. Epidemiology of multimorbidity and implications for health care, research, and medical education: A cross-sectional study. *Lancet*. 2012;380(9836):37-43.
- Smith SM, Wallace E, O'Dowd T, Fortin M. Interventions for improving outcomes in patients with multimorbidity in primary care and community settings. *Cochrane Database Syst Rev*. 2016;14:3.
- Jakovljevic M, Reiner Z, Milicic D, Crncevic Z. Comorbidity, multimorbidity and personalized psychosomatic medicine: epigenetics rolling on the horizon. *Psychiatr Danub*. 2010;22(2):184-189.
- Lechner J. Validation of dental X-ray by cytokine RANTES - comparison of X-ray findings with cytokine overexpression in jawbone. *Clin Cosmet Investig Dent*. 2014;6:71-79.
- Bouquot Je, Shankland We li, Margolis M: Through-Transmission alveolar ultrasonography (Tau) - new technology for evaluation of bone density and desiccation. Comparison with radiology of 170 biopsied alveolar sites of osteoporotic and ischemic disease. *Oral Surg Oral Med Oral Pathol Oral Radiol Endod*. 2002:93.
- Lechner J, Von Baehr V. Peripheral Neuropathic Facial/Trigeminal Pain and Rantes/Ccl5 in Jawbone Cavitation. *Evidence-Based Complementary and Alternative Medicine*. 2015.
- Lechner J, Von Baehr V. RANTES and Fibroblast Growth Factor 2 in Jawbone Cavitations: Triggers for Systemic Disease? *Int J Gen Med*. 2013;6:277-290.
- Bouquot JE, Roberts AM, Person P, Christian J. Neuralgia-inducing cavitation osteonecrosis (NICO). Osteomyelitis in 224 jawbone samples from patients with facial neuralgia. *Oral Surg Oral Med Oral Pathol*. 1992;74(3):348-350.
- Straub RH, Cutolo, M, Zietz B, Scholmerich J. The Process Of Aging Changes The Interplay Of The Immune, Endocrine And Nervous Systems. *Mech Ageing Dev*. 2001;122(14):1591-1611.
- Eggleton P, Haig R, Winyard PG. Consequence of neo-antigenicity of the 'altered self'. *Rheumatology*. 2008;47(5):567-571.
- Lee S, Zhao YQ, Ribeiro-da-Silva A, Zhang J. Distinctive response of CNS glial cells in oro-facial pain associated with injury, infection and inflammation. *Mol Pain*. 2010;6:79.
- Happel C, Steele AD, Finley MJ, Kutzler MA, Rogers TJ. Damgo-induced expression of chemokines and chemokine receptors: the role of Tgf-B1. *J Leukocyte Biology*. 2008;4:956-963.
- Levy JA. The unexpected pleiotropic activities of Rantes. *J Immunol*. 2008;182:3945-3946.
- Appay V, Rowland-Jones SI. Rantes: a versatile and controversial chemokine. *Trends Immunol*. 2001;22(2):83-87.
- von Luetlichau I1, Nelson PJ, Pattison JM, et al. Rantes chemokine expression in diseased and normal human tissues. *Cytokine*. 1996;8(1):89-98.
- Baumann I, Kolowos W, Voll RE, et al. Impaired uptake of apoptotic cells into tingible body macrophages in germinal centers of patients with systemic lupus erythematosus. *Arthritis Rheum*. 2002;46(1):191-201.
- Donnelly S, Roake W, Brown S, et al. Impaired recognition of apoptotic neutrophils by the C1q/Calreticulin and Cd91 pathway in systemic lupus erythematosus. *Arthritis Rheum*. 2006;54(5):1543-1556.
- Matzinger P. The Danger Model: A Renewed Sense of Self. *Science*. 2002;296(5566):301-305.
- Frangogiannis NG. The mechanistic basis of infarct healing. *Antioxid Redox Signal*. 2006;8(11-12):1907-1939.
- Miller, Choi SH, Wiesner P, et al. Oxidation-Specific Epitopes Are Danger-Associated Molecular Patterns Recognized By Pattern Recognition Receptors Of Innate Immunity. *Circ Res*. 2011;108(2):235-248.
- Rothwell NJ, Hopkins SJ. Inflammatory response: pathway across the blood-brain barrier: how cytokines can induce these effects has been a mystery as they are unlikely to cross the blood-brain barrier. *Trends Neurosci*. 1995;18:130-136.
- Salgado A, Boveda JL, Monasterio J, et al. Inflammatory mediators and their influence on haemostasis. *Haemostasis*. 1994;24(2):132-138.
- Ek M, Engblom D, Saha S, Blomqvist A, Jakobsson PJ, Ericsson-Dahlstrand A. Inflammatory Response: Pathway Across The Blood-Brain Barrier. *Nature*. 2001;410(6827):430-431.
- Adler MW, Rogers TJ. Are Chemokines The Third Major System In The Brain? *J Leukoc Biol*. 2005;78(6):1204-1209.
- Van Der Meer P, Ulrich AM, Gonzalez-Scarano F, Lavi E. Immunohistochemical analysis Ofccr2, Ccr3,Ccr5, and Cxcr4 in the human brain: potential mechanisms for HIV dementia. *Exp Mol Pathol*. 2000;69(3):192-201.
- Horuk R, Martin AW, Wang Z. Expression of chemokine receptors by subsets of neurons in the central nervous system. *J Immunol*. 1997;158(6):2882-2890.
- Bajetto A, Bonavia R, Barbero S, Schettini G. Characterization of chemokines and their receptors in the central nervous system: physio- pathological implications. *J Neurochem*. 2002;82(6):1311-1329.
- Tran PB, Miller RJ. Chemokine receptors in the brain: A developing story. *J Comp Neurol*. 2003;457(1):1-6.
- Feuser K, Thon KP, Bischoff SC, Lorentz A. Human intestinal mast cells are a potent source of multiple chemokines. *Cytokine*. 2012;58(2):178-185.
- Skuljec J, Sun H, Pul R, et al. Ccl5 induces a pro-inflammatory profile in microglia in vitro. *Cell Immunol*. 2011;270(2):164-171.
- Ubogu EE, Callahan MK, Tucky BH, Ransohoff RM. Determinants of Ccl5-driven mononuclear cell migration across the blood-brain barrier. Implications for therapeutically modulating neuroinflammation. *J Neuroimmunol*. 2006;179(1-2):132-144.
- Ransohoff RM. The chemokine system in neuroinflammation: an update. *J Infect Dis*. 2002;186(Suppl 2):S152-156.

Entzündungsbotsenstoffe aus dem Kieferknochen bei MS

Kann eine Sanierung Nutzen bringen?

Von Dr. med. dent. Johann Lechner

Eine Entzündung ist die Folge einer gesunden Abwehrreaktion des Immunsystems, um Krankheitserreger oder Fremdstoffe aus dem Organismus zu beseitigen. Es gibt drei Arten von Entzündungen: Die akute Entzündung ist die erste Antwort auf eine Gewebeerletzung durch einen Schnitt oder eine Quetschung. Oder sie richtet sich gegen krankheitsrelevante Bakterien oder Viren: Dieses ist essentiell für das Überleben und biologisch sinnvoll. Die zweite Art der Entzündung ist eine Reaktion auf Antigene im Sinne von Allergien. Diese sind alles, was der Körper als „fremd“ betrachtet: Nahrungsmittel, Mikroorganismen und Parasiten gehören hierzu; auch alles, was für den Körper „giftig“ ist. Die dritte Art ist die chronische Entzündung: Wenn es zu viel und zu lang andauernde schädigende und nicht zu lösende toxische Einflüsse gibt, dann gehen die an sich willkommenen akuten Abwehrreaktionen in unterschwellige und stumme Belastungsphänomene – sogenannte „silent inflammation“ – über. Daraus können sich chronische Probleme entwickeln, wie Autoimmunerkrankungen. An dieser Stelle halte ich es für notwendig, auch die stummen chronischen Entzündungen im Kieferknochen zu untersuchen. Denn Entzündung verstehen, heißt chronische Krankheiten heilen.

Der besondere chronische Entzündungsherd Kieferknochen

Die chronisch-entzündlichen Erweichungen im Kieferknochen sind eine „silent inflammation“, die von weiten Bereichen von Medizin und Zahnheilkunde bis heute nicht wahrgenommen oder in ihren gesundheitlichen Wirkungen nicht ernst genommen wird. Sie wurden von Prof. Bouquot als „NICO“ („Neuralgie induzierende hohlraumbildende Osteonekrosen“) bezeichnet, weil sie häufig unspezifische Gesichtsschmerzen auslösen. NICO ist also eine schmerzauslösende Sonderform einer fettig-degenerativen Osteolyse des Kieferknochens (FDOK). Diese FDOK-Prozesse haben aber häufig massive Auswirkungen auf das Immunsystem im Sinne einer stummen chronischen Entzündung.

Wie sieht eine FDOK aus und warum ist sie gefährlich für die Gesundheit?

FDOK ist eine Mangelversorgung in Form einer fettig-degenerativen Auflösung des Knochenmarks. Eine FDOK stellt sich als erweichte Klumpen dar, die aus dem inneren Markraum des Kieferknochens auszulöffeln sind. Seit einiger Zeit ist bekannt, dass auch Fettzellen Botenstoffe der Entzündung bilden. Unsere Untersuchungen

im Labor zeigen, dass die fettig-degenerativen Bestandteile einer FDOK auffällige Mengen an Immunbotenstoffen enthalten: Dramatisch erhöhte Werte zeigte in allen 273 untersuchten Knochenproben nur der entzündungsfördernde Botenstoff RANTES/CCCL5. Gegenüber dem Wert in gesundem Kieferknochen (149,9 pg/ml) ist RANTES bei einigen MS-Erkrankten um das 35-fache erhöht (5101,3 pg/ml).

Gibt es eine Verbindungen von RANTES zu MS? Als Frage steht jetzt im Raum, ob die erhöhten RANTES-Spiegel der FDOK eine MS machen? Gibt es wissenschaftliche Erkenntnisse, dass die im FDOK-Areal erhöhten RANTES-Spiegel mit Entwicklung und Verlauf einer Multiplen Sklerose zusammenhängen? Erhöhtes RANTES wird in den Gehirn-Läsionen bei Multipler Sklerose gefunden. MS-Gehirne zeigen erhöhte RANTES-Expression im gesamten Zentralnervensystem. Die RANTES-Spiegel in der Rückenmarksflüssigkeit waren bei MS-Patienten im Vergleich zu Kontrollgruppen deutlich erhöht. Da RANTES die entzündliche Antwort im Nervensystem verstärkt, könnte RANTES eine inflammatorische Schlüsselsubstanz in der Entstehung der MS sein.

Die Faszination unserer Arbeit liegt darin, dass sie den Schlüssel zu einer Behandlung auch einer MS liefern könnte: Vom chronisch-schwelenden Prozess der FDOK gehen ständige Entzündungssignale aus, die über Jahre und Jahrzehnte zu einer Hypersensibilisierung entsprechender Organe und Organsysteme führen können. Am Ende steht das klinische Symptom in Form der spezifischen MS-Symptomatik.


Worin besteht die Heimtücke einer FDOK?

Die akut-entzündlichen Botenstoffe im Kiefer von MS-Kranken waren nicht erhöht: also keine Schmerzen am Ort der chronischen Entzündung. Zusätzlich trägt zur Verknennung der FDOK als krankmachende Strukturveränderung des Kieferknochens die Problematik ihrer röntgenologischen Darstellung bei. Eine konventionelle Röntgenaufnahme des Zahnarztes zeigt bei FDOK nicht die tatsächliche Ausdehnung und das Vorliegen der FDOK. Durch die Einführung der digitalen Volumentomographie (DVT) ist ein Verfahren verfügbar, das die Veränderungen im

Bereich einer FDOK mit größerer Verlässlichkeit darstellt. Für die spezielle Knochendichtemessung im Kiefer konstruierte Ultraschallgeräte sind das verlässlichste bildgebende Verfahren zur Messung der Knochendichte als unbelastendes und kostengünstiges Diagnoseverfahren einer FDOK.

Ein klinischer Fall – oder: Bringt eine FDOK-Sanierung Nutzen für den Patienten?

Unter www.dr-lechner.de/videos-zahnstoerfelder/ schildert eine Patientin in FOCUS-TV eindrucksvoll ihre Heilung von klinisch diagnostizierter MS über eine Zahn- und Kiefersanierung. Denn nicht nur unverträgliche Materialien und Medikamente können über entgleiste Immunmuster zu einem systemischen Stressfaktor werden, sondern auch die unerkannten stummen Entzündungen des Kieferknochens (FDOK). Deren Entfernung im Rahmen einer kleinen Kieferoperation stellt meiner Meinung nach bei der Ausschaltung der RANTES-Entzündung ein wesentliches Element zur Stabilisierung der Abwehr dar.



Der Zahnarzt und Heilpraktiker Dr. med. dent. Johann Lechner arbeitet mit dem Schwerpunkt „Ganzheitliche Zahnheilkunde“ (zahnärztliche Störfelddiagnostik, und -sanierung, metallfreie Vollkeramik: Versorgung und Keramik-Implantate, Amalgamsanierung). Er war mehrjähriges Vorstandsmitglied der Deutschen Arbeitsgemeinschaft für Herd- und Regulationsforschung (DAH) und der Internationalen Gesellschaft für Ganzheitliche Zahnheilkunde (GZM).

Praxisklinik Dr. Johann Lechner,
Grünwalder Str. 10A, 81547 München,
Tel. 089 697 00 55, Fax 089 692 58 30,
drlechner@aol.com, www.dr-lechner.de

Anmerkung der Redaktion: Die Untersuchung des Kieferknochens auf Entzündung kann auch in weiteren Praxen bzw. an weiteren Krankenhäusern oder Unikliniken vorgenommen werden.

Kommentare zum Artikel
„Entzündungsbotsstoffe aus dem Kieferknochen“ (BP 3/15)

Contra: Dr. Jutta Scheiderbauer

Im Blickpunkt 3/15 wurde dem Zahnarzt und Heilpraktiker Dr. Johann Lechner die Gelegenheit geboten, sein Diagnostik- und Therapieangebot „Störfelddiagnostik und -sanierung“ darzustellen. Die Leser sollten, genau wie bei Veröffentlichungen der pharmazeutischen Industrie, immer in ihre Überlegungen mit einbeziehen, dass der Autor selbst finanziell von seinen Empfehlungen profitiert. Das ist ein klassischer Interessenkonflikt.



Dr. Lechner postuliert den Zusammenhang zwischen einer „FDOK“ und dem Auslösen von chronischen Erkrankungen. FDOK ist die Abkürzung für „fettig-degenerative Osteolyse des Knochenmarks“.

Klingt schrecklich, vor allem wenn man nachliest, dass Osteolyse Knochenauflösung bedeutet. Dabei ist das etwas, was im Laufe des Lebens auf natürlichem Weg in vielen Knochen passiert. Es ist ebenfalls normal, dass dabei auch so manche erhöhte Werte für Botenstoffe des Immunsystems nachgewiesen werden können, denn Zellen des Immunsystems sind an normalen Ab- und Umbaureaktionen der Gewebe beteiligt.

Dann stellt er die Hypothese auf, ein chronischer Entzündungsherd im Kieferknochen würde MS verursachen, mit folgender Begründung: Erstens hat er in Gewebe von MS-Betroffenen aus dem Kieferknochen vielfach erhöhte Werte eines Botenstoffes namens RANTES nachgewiesen. Zweitens findet man in der wissenschaftlichen Literatur, dass RANTES auch in den Randzonen von aktiven Entzündungsherden bei MS nachgewiesen wurde, sowie im Liquor von MS-Erkrankten. Dazu muss man wissen, dass RANTES ein Botenstoff ist, den Zellen ausschütten, um mit anderen Zellen zu kommunizieren. RANTES wird von Zellen produziert, wenn sie Lymphozyten

anlocken wollen, aber RANTES wandert nicht selbst in andere Organe aus. Das Kiefer-RANTES lockt Abwehrzellen in den Kiefer, und das MS-RANTES lockt Abwehrzellen in den ZNS-Herd. Ein Zusammenhang zwischen beiden Vorgängen ist damit nicht nachgewiesen.

Schließlich führt der Autor einen einzigen Patientenfall als Beleg für die Wirksamkeit der chirurgischen Sanierung einer FDOK auf die Multiple Sklerose auf. Aus der klinischen Verbesserung einer einzigen MS-Patientin auf die Wirksamkeit einer Therapie zu schließen, ist wissenschaftlich nicht haltbar. Im Gegenteil kommen eindrucksvolle Verbesserungen, wie wir alle wissen, immer wieder mal vor bei dieser in ihrer Ausprägung und im Verlauf sehr variablen Erkrankung.


Wo könnten denn Risiken der Methode liegen? Wir müssen uns im Klaren sein, dass es hier um (kleine) operative Eingriffe geht, die das übliche OP-Risiko für Blutungen und Infektionen sowie für Unverträglichkeiten der Anästhesie bergen. Dazu kommen die Kosten. Nicht messbar ist der Schaden durch den subtilen Druck, der Betroffenen nahelegt, dass sie ohne „Störfelddiagnostik und -therapie“ die Chance vergeben würden, ihre Krankheit zu heilen.

Zusammenfassend muss man sagen, dass dieser Artikel aus Häppchen medizinischen Wissens und wenig aussagekräftigen Forschungsergebnissen unbewiesene Behauptungen ableitet, rhetorisch geschickt gemacht, und ohne kritische Abwägung der Risiken. ■

Kommentare zum Artikel
„Entzündungsbotsstoffe aus dem Kieferknochen“ (BP 3/15)

Pro: Dr. Johann Lechner

Dr. Jutta Scheiderbauer hat natürlich recht: Unsere Untersuchungen sind kein Beweis, dass jeder MS-Patient durch eine Kiefersanierung geheilt werden könnte; dieser Eindruck sollte bitte auch nicht entstehen. Als Zahnarzt behandle ich selbstverständlich keine MS, sondern mache nur auf Zusammenhänge aufmerksam, deren Relevanz durch wissenschaftliche Daten und tägliche klinische Erfahrung gesichert erscheint. Der Blickpunkt ist eine Zeitschrift für betroffene Laien, also kein Podium einer wissenschaftlichen Auseinandersetzung und deshalb ist hier einem Autor fehlende Wissenschaftlichkeit nicht vorzuwerfen.



Um niemand aus dem Kreis betroffener MS-Patienten zu langweilen: FDOK (fettig-degenerative Osteolyse im Kieferknochen) als Quelle von "silent inflammation" ist von mir bislang in sechs international anerkannten Publikationen angesprochen, mit zusammen circa

50.000 Aufrufen weltweit (alle nachzulesen auf Englisch unter www.dr-lechner.de, unter PubMed oder unter www.researchgate.net). Dort ist auch zahlreiche vorhandene Forschung nachzulesen, die – ebenso wie meine eigenen Forschungen zur stummen-chronischen Entzündung – als "Minderheitsmeinung" bezeichnet werden kann. Nun ist aber "Mehrheitsmeinung", gerade in Medizin und Wissenschaft, kein immer ausreichend guter Ratgeber.

Wenig zweckdienlich im Rahmen einer Patienteninformation empfinde ich den Vorwurf des finanziellen Interesses. Natürlich leben wir in unserer Praxisklinik auch von den angesprochenen Zahn- und Kieferoperationen. Hätten meine Mitarbeiterinnen und ich Zeit und Arbeitsaufwand für die oben genannten Publikationen in die normale zahnärztliche Praxisarbeit investiert, wären die Kassen voller. Von den Milliardenumsätzen der Pharmaindustrie sind wir durch unseren täglichen körperlichen Arbeitseinsatz sowieso weit

entfernt. Schade, dass Frau Dr. Scheiderbauer hier Augenmaß in ihrer Argumentation vermissen lässt.

Die Gefahr eines gängigen zahnärztlichen Eingriffs gegen eine stark bedrohliche Erkrankung abzuwägen, sollte jedem Betroffenen selbst überlassen werden; bei unserem Ansatz einer "signalinduzierten Autoimmunerkrankung" handelt es sich immerhin um die Bekämpfung einer Erkrankung, deren Ursache bislang ebenso wenig wie erfolgversprechende Therapien von der "Schulmedizin" geklärt werden konnten. Warum dann nicht über andere Vernetzungen nachdenken, auch unter dem umstrittenen Begriff chronisch-entzündlicher "Zahnstörfelder"? Abschließen möchte ich den anregenden Disput mit einem Bonmot von Ludwik Fleck (ca.1930; zitiert nach Prof. H. Walach): „Eine wissenschaftliche Tatsache ist die Übereinkunft mit dem Denken aufzuhören.“ In diesem Sinne handelt es sich bei den angesprochenen Zusammenhängen natürlich nicht um eine wissenschaftliche Tatsache; aber unsere täglichen Erfahrungen mit FDOK und MS sind für uns gerade ein Grund "nicht mit dem Denken aufzuhören". ■

Leserbrief zu Pro und Contra von Dr. Jutta Scheiderbauer und Dr. Johann Lechner zum Artikel „Entzündungsbotsstoffe aus dem Kieferknochen“ (BP 3/15)

Von Richard Grabinski

Der französische Neurologe Jean M. Charcot (1825-1890) stellte neurologische Auffälligkeiten fest, die später im Zusammenhang mit Multiple Sklerose als die Charcot-Trias bekannt wurde und viele Jahre als schlüssiger Nachweis für eine vorhandene MS angesehen wurden: Nystagmus-Intentionstremor, skandierende Sprache. Jetzt schreiben wir das Jahr 2016 und die heutigen Diagnosemethoden sind wesentlich feiner, ausgeklügelter und differenzierter, aber trotzdem reicht unser Wissen immer noch nicht aus, um zum Zeitpunkt der Diagnosestellung oder mit dem Einsetzen der ersten Symptome mit den bekannten Markern eine tatsächlich sichere Diagnose zu stellen. Auch nach mehr als 100 Jahren intensiver Forschung und den ungewöhnlichsten Vermutungen bleibt bis zum heutigen Tag die Frage nach der tatsächlichen Ursache, wer oder was eine Multiple Sklerose auslöst, unbeantwortet und im Dunkeln.

In der Ausgabe 3/15 veröffentlichte der Blickpunkt einen Artikel zum Thema „Entzündungsbotsstoffe aus dem Kieferknochen“, Autor ist der Zahnarzt Dr. Johann Lechner (also ein fachfremder Arzt). Dr. Lechner berichtet über von ihm festgestellte mögliche kausale Zusammenhänge zwischen einer MS und entzündlichen Zahnstörfeldern, die operativ angegangen werden können. Dass Zähne mehr sind als nur Kauwerkzeuge zum Zerkleinern unserer täglichen Nahrung, und Entzündungen im gesamten Zahn- und Kieferbereich Ursache für die verschiedensten Krankheiten sein können, gehört sicherlich zu den Binsenwahrheiten.

Die Multiple Sklerose, eine organische Nervenentzündung mit immer noch unbekannter Ursache. Ich finde es gut, wenn man sich mit neuen Thesen auseinandersetzt, und zwar im Sinne von „da könnte was dran sein“. Aber der rote Faden, den Dr. Jutta Scheiderbauer in ihrem Contra-Kommentar zieht, enthält alle nur erdenklichen Argumente als Gegenbeweis mit

den Schlussfolgerungen „wenig aussagekräftig“ und „unbewiesene Behauptungen“. Auch das Argument „wissenschaftlich nicht beweisbar“ finde ich schwierig und nicht schlüssig, denn wer investiert schon Forschungsgelder, um eventuell „nicht-lukrative“ Thesen zu untermauern?

Die Pharmaindustrie würde nicht im Traum daran denken hier Forschungsgelder zu investieren, weil MS-Medikamente wie Gelddruckmaschinen funktionieren. Wenn ich mir die Rote-Hand-Briefe ansehe, herausgegeben von der AkdÄ (Arzneimittelkommission der deutschen Ärzteschaft, ein wissenschaftlicher Fachausschuss der Bundesärztekammer) mit Warnhinweisen in Bezug auf das Risiko des Auftretens schwerwiegender Nebenwirkungen verschiedener MS-Medikamente, so habe ich meine begründeten Zweifel an den „wissenschaftlichen Beweisen“, die diesen Medikamenten angeblich zugrunde liegen. Dr. Selzer mit seiner Ultraschallmethode, dazu Dr. Hebener, Dr. Evers, Bircher-Benner, Fratzter mit ihren verschiedenen Diäten: per se

wegen fehlender wissenschaftlicher Beweise nicht aussagekräftig, obwohl tausende MS-Betroffene durch die Anwendung dieser Behandlungen oftmals nachhaltige Verbesserungen erfahren haben. Ebenso verhält es sich mit der Antibiotika-Therapie des britischen Mikrobiologen und Spezialisten für Infektionen Dr. David Wheldon (siehe Erfahrungsbericht BP 1/15). Verbesserungen durch diese oben genannten Methoden kann man natürlich auch unter dem Stichwort „spontane Remissionen“ abhaken, weil es immer wieder zu Verbesserungen kommt, die natürlich der momentan angewendeten Methode zugeschrieben werden, aber letztendlich weder rational noch medizinisch erklärbar sind. Dieses Phänomen kann aber m. E. ebenso bei den so hochgelobten MS-Medikamenten mit dem Etikett „wissenschaftlich belegt“ zutreffen – und schon ist ein gegen MS wirksames Medikament in aller Munde.

Herrn Dr. Lechner gebührt Dank für seine Beobachtungen und Veröffentlichungen und ich wäre froh, ein Forschungsinstitut würde sich hiermit beschäftigen. Ob bei nur einem oder zwei Patienten klinische Verbesserungen zu verzeichnen waren, die von Dr. Lechner beobachteten, festgestellten Zusammenhänge sind nun mal vorhanden. Zusammenfassend bleibt doch nur festzustellen, dass es weder aus dem Lager der Alternativmedizin noch aus dem Lager der sogenannten Schulmedizin irgendwelche gesicherten Beweise, Methoden oder Substanzen gibt, um den Krankheitsverlauf einer MS zu stoppen, zu verlangsamen oder so zu beeinflussen, dass von einer Heilung gesprochen werden kann. Aber ohne die eigentliche Ursache zu kennen, wird schwerlich ein Medikament, eine Substanz gefunden werden. MS-Betroffene sind deshalb auch



Richard Grabinski, Foto: privat

auf Ärzte angewiesen, die abseits eingefahrener Wege beobachten und forschen.

Ich danke dem Blickpunkt, d. h. der Redaktion und dem Vorstand ausdrücklich für die Veröffentlichung des Artikels von Dr. Lechner und für dieses Pro und Contra!

Zu meiner Person: Ich selbst habe seit 50 Jahren MS mit drei heftigen, brutalen Schüben. Ich bin meinen eigenen Weg bis heute ohne MS-Medikamente und ohne Basistherapie gegangen. Dieser Weg war nicht immer einfach, weil unkonventionell, und ich war sehr oft dem nachsichtigen und überheblichen Lächeln von Schulmedizinern ausgesetzt. Ich war 50 Jahre berufstätig (mit MS-bedingten Ausfällen), ich hatte selten einen Achtsturentag, war häufig beruflich unterwegs in Deutschland, Europa und in Übersee und habe trotz MS dreimal meine Stelle gewechselt.

