

# Krebs und Zahnstörfelder – Teil 2

Selbstverständlich taucht die Frage auf: Wie sind solch umfangreiche intraossäre Prozesse, wie in Teil 1 (AZN 4/08, Kapitel 1, Kontrastmittelbild) dargestellt, zuverlässig zu diagnostizieren? Reicht das Röntgenbild aus? Oder stehen andere Methoden zur Verfügung?

## 4. Röntgendiagnostik der Kieferostitis/NICO

Die konventionellen Röntgentechniken zeigen bei der Kieferostitis/NICO nur sehr begrenzt die tatsächliche Ausdehnung und Lokalisation der Osteolysen im Kieferknochen. Es gibt jedoch typische radiologische Zeichen, die das Vorliegen einer Kieferostitis/NICO vermuten lassen:


- Persistierende Septen und persistierende Zahnfächer: Regelmäßig verbleiben bei einfachen Extraktionen sowie bei sekundär geheilten Extraktionswunden die röntgenologisch sichtbaren Septen und Alveolarbegrenzungen bestehen.

- Mangelnde Pneumatisation der Kieferhöhle: Je weniger die Kieferhöhle sich in den zahnlosen Alveolaranteil des Alveolarfortsatzes des Oberkiefers ausdehnt, desto eher ist der Oberkieferknochen von osteolytischen Prozessen durchsetzt.
- Auflösung der regelrechten spongiösen Trabekelstruktur: In Fällen einer exzessiven fettigen Dystrophie und Lyse der Spongiosa ist das völlige Fehlen der spongiösen Trabekelstruktur auch röntgenologisch erkennbar.

Die Darstellung der morphologischen Kennzeichen einer Kieferostitis/NICO wirft

die Frage auf: Warum ist ein derart ausgedehnter Prozess einer Kieferostitis/NICO, wie ich sie mittels Kontrastmittel im vorausgehenden Kapitel dargestellt habe, nicht im Röntgenbild sichtbar? Der Vergleich der folgenden Röntgenbefunde praeoperativ mit den Kontrastmittelbildern intraoperativ zeigt, dass ein deutlicher Widerspruch besteht zwischen der

**Dr. med. dent. Johann Lechner**  
München



Jahrgang 1948

Zahnarzt und Heilpraktiker

Seit 1980 in eigener Praxis mit Behandlungsschwerpunkt Ganzheitliche Zahnmedizin

- Störfeld-Diagnostik mit
  - CAVITAT-Ultraschall für NICO
  - TOPAS-Test für Zahntoxine
  - Bioenergetisch/kinesiologisch mit SkaSys-Testsystem
  - Psycho-emotionale Begleitbehandlung mit SkaSYNC TEST
- Störfeld-Sanierung mit Ozon-Immunstimulation
- metallfreie Versorgung
- Ausleitungstherapien
- CMD-Diagnostik mit Elektromyographie
- orthocraniale Prothetik mit ACCU-Liner
- Vollkeramik-Implantate

Von 1980-1995 Vorstandsmitglied der DAH (Deutsche Arbeitsgemeinschaft für Herd- und Regulationsforschung); seit 1985 im Vorstand der GZM (Internationale Gesellschaft für Ganzheitliche Zahnmedizin); seit 2004 als Heilpraktiker medizinischer Leiter des Zentrums für integrative Störfelddiagnose FocoDent; 2004 Gründung und Leitung der Akademie für Integrative Medizin, Zahnmedizin und Bewusstseinstechniken (AIM)

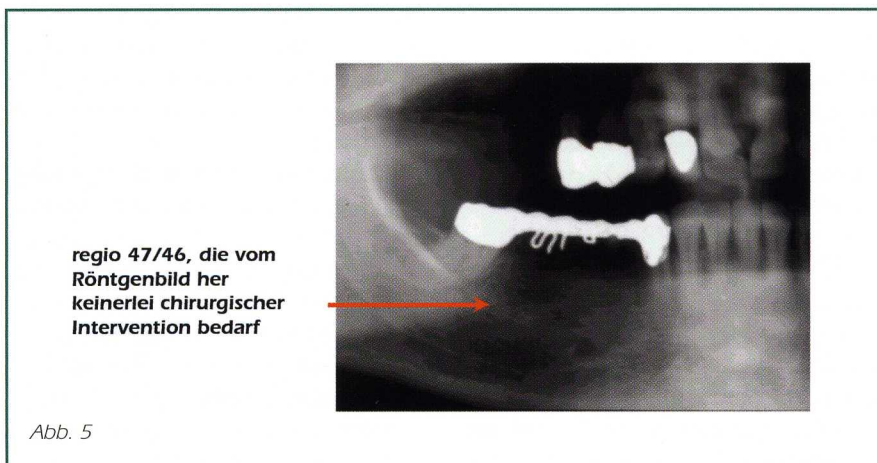


Abb. 5

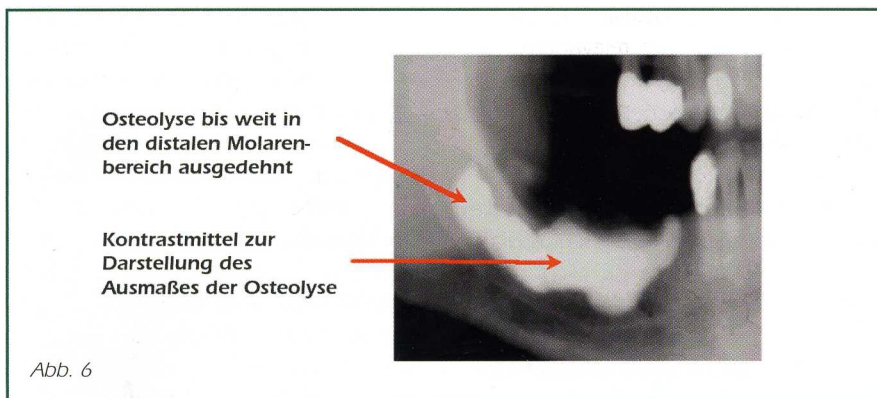
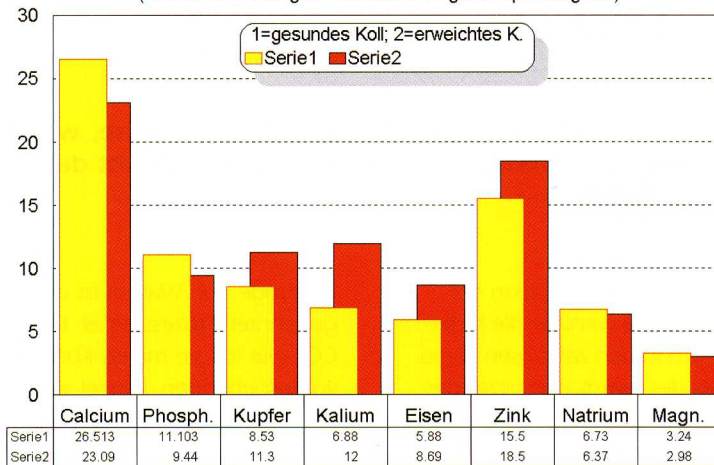


Abb. 6

Abb. 7

### Mittelwerte der Mineralien nach Atomabsorptionsspektrometrie (relative Darstellung der Korrelationen gesund/pathologisch)



intraossären Ausdehnung des osteolytischen Prozesses einerseits, sowie der röntgenologischen Darstellung andererseits.

Um die regelmäßig anzutreffende Diskrepanz zwischen dem Röntgenbild und dem klinischen Befund der Kieferostitis/NICO zu klären, habe ich eine spektralanalytische Vergleichsstudie von gesundem und pathologisch erweichtem Material durchgeführt (Quelle: J. Lechner: Störfelder im Trigeminusbereich und Systemerkrankungen). Gesunde Anteile von Kieferknochen ( $n = 8$ ) und erweichte Spongiosaanteile ( $n = 29$ ) wurden in Wasserstoffperoxid von Blut gereinigt, verascht und im Atomabsorptionsspektrometer auf ihren Mineralstoffgehalt hin in einem Labor untersucht. Das Diagramm (Abb. 7) zeigt die Ergebnisse: Serie 1 zeigt die Normwerte des gesunden Kollektivs an, Serie 2 die abweichenden Werte des pathologischen Kollektivs, bezogen auf den jeweiligen Mineralstoff.

Der erniedrigte Ca-Wert in den Knochenarealen des „pathologischen“ Kollektivs zeigt ebenso wie die Erniedrigung des Phosphors eine massive lokale Störung im Knochenmetabolismus im Sinne einer Osteolyse. Für die Lösung des Calciums aus dem Hydroxylapatit ist die Voraussetzung eine lokale Gewebsazidose, wie sie bei chronischen Entzündungen obligat ist. Eine verminderte Bereitstellung von Phosphaten wird im Abfall von Phosphor sichtbar.

Der erhöhte Kupferwert und der erhöhte Eisenwert im pathologischen Kollektiv sind Ausdruck einer verstärkten entzündlichen und immunologischen Aktivität im Interstitium des pathologischen Kieferknochens. Kupfer ist im Serum erhöht bei Infekten. Eisen hat im RES Bedeutung als Aktivator und Kofaktor von Enzymen. Das im RES und am Rande von Entzündungsherden zur Anreicherung kommende Hämosiderin hat die Fähigkeit, Bakterientoxine und Gewebszerfallgifte zu entgiften. Eisen- und Kupferanstieg im Gewebe bedeuten das Vorliegen einer entzündlichen Abwehrlage chronischen Charakters.

Ein erhöhter lokaler Zinkwert bedeutet gesteigerte enzymatische Tätigkeit; die katalytische Aktivität der Zinkionen auf die zellständige lymphozytäre Immunität erklärt den deutlich erhöhten Zinkwert im pathologischen Kollektiv. Bekannt ist der Zinkraffeffekt heilender Wunden. Insgesamt kann von einer deutlichen Veränderung des Mineralstoffgehalts der untersuchten Knochenproben des pathologischen Kollektivs im Vergleich zum Normkollektiv gesprochen werden. Ausnahmen sind Natrium und Magnesium.

Aus diesen Ergebnissen erwächst die Frage: Ist Röntgen eine Ausschlussdiagnostik der NICO? Offensichtlich nicht, denn die Aussagekraft zahnärztlicher Röntgendiagnostik muss in der Darstellung der chronisch rarefizierenden Ostiis kritisch betrachtet werden.

Folgende Mechanismen scheinen sich aus der Sicht der Mineralstoffe innerhalb einer Kieferostitis/NICO abzuspielen:

- Das saure Milieu der Kieferostitis/NICO spaltet den Hydroxylapatit des Kieferknochens auf, unter Verlust von Kalzium und Phosphor.
- Dadurch erweicht die ursprünglich feste Knochenstruktur; das klinische Bild einer rarefizierenden, osteolytischen Kieferostitis/NICO entsteht.
- Die Auflösung des Hydroxylapatits unter Kalzium- und Phosphatverlust bewirkt eine vermehrte Röntgenstrahlendurchlässigkeit und entsprechende Aufhellung des Röntgenbildes.
- Die Spektralanalyse zeigt, dass parallel zur Auflösung des Hydroxylapatits der Spongiosa ein Anstieg der Röntgenstrahlen absorbierenden Schwermetalle Kupfer, Eisen und Zink einhergeht.
- Diese Kofenzyme sind bei ablaufenden chronischen Entzündungsprozessen obligat vermehrt und reichern sich statistisch hoch signifikant im Bereich des erweichten Areals der Kieferostitis/NICO an.
- Kupfer, Eisen und Zink sind röntgenologisch Strahlen absorbierend.
- Fatalerweise findet offensichtlich im Areal einer Kieferostitis/NICO ein Überlagerungseffekt statt: Der gesteigerten Röntgendurchlässigkeit durch Kalzium- und Phosphatverlust steht die vermehrte Strahlenabsorption durch die Schwermetallanreicherung von Kupfer, Eisen und Zink gegenüber.
- Dies führt zu einem quantitativen Ausgleich zwischen gesteigerter Durchlässigkeit einerseits und gesteigerter Absorption andererseits.

**Der diagnostisch verhängnisvolle Effekt** besteht darin, dass der Röntgenbefund ohne positiven Befund ist. Die Röntgentechnik ist daher als alleiniges Mittel zur Ausschlussdiagnostik einer Kieferostitis/NICO ungeeignet.

## 5. Die 3D-Ultraschall-Diagnostik im Zahn-Kiefer-Bereich mit Cavitat

Die Glaubhaftmachung der Existenz von Kieferostitis/NICO macht aber offensichtlich der „Schule“ so große Probleme, dass die Existenz dieses klinischen Phänomens bis heute weitestgehend abgelehnt wird: Unauffälligen Röntgenbildern stehen massive Areale erweichten und nekrotischen Spongiosaknochens gegenüber, die für den Betroffenen völlig asymptomatisch sind. Diese werden im Englischen „Cavitations“ genannt. In diesem Spannungsfeld ist die Entwicklung von Cavitat als bildgebende Diagnostik ein wesentlicher Fortschritt. Cavitat beruht auf dem Ultraschallprinzip, wobei der Schall am besten durch festes Material, schwächer durch wässriges Milieu und am langsamsten durch Luft geleitet wird. Normalerweise wird Ultraschall von der Kortikalis vollständig reflektiert, deshalb arbeitet Cavitat mit einer Frequenz von 2,5-2,75 MHz, bei der die Kortikalis durchdrungen werden kann. Cavitat besteht aus einem Ultraschall-Sender, der auf der Außenhaut über dem zu messenden Zahn-Kieferbereich aufgesetzt wird. Intraoral wird ein daumnagelgroßer Empfänger in diesem Bereich angelegt, der einem Odonton entspricht. Jedes Odonton wird einzeln gemessen. Der Receiver besitzt 64 piezoelektrische Felder zur Registrierung der Schallwellen, diese werden durch die Rechereinheit in einen farbigen Impuls umgewandelt. Unterschiedlich schnelle Schallwellen zeigen unterschiedliche Farbgebung. Der Rechner stellt die Strukturen in einer dreidimensionalen Grafik der Knochendichte dar (Abb. 8):

- Grün** gesunde und feste Knochen- und Zahnstrukturen
- Gelb** ischämische Prozesse (Vorstadium einer chronischen Kieferostitis/Osteolyse)
- Orange** osteonekrotische Areale, abgestorbene und fettig degenerierte Kieferknochen
- Rot** Kavitäten (Hohlräume im Kieferknochen und Endstadium der chronischen Kieferostitis).

Das Gerät misst bei einem osteolytischen Herd die Reduktion der Schallgeschwindigkeit nach dem Durchtritt durch die

Abb. 8

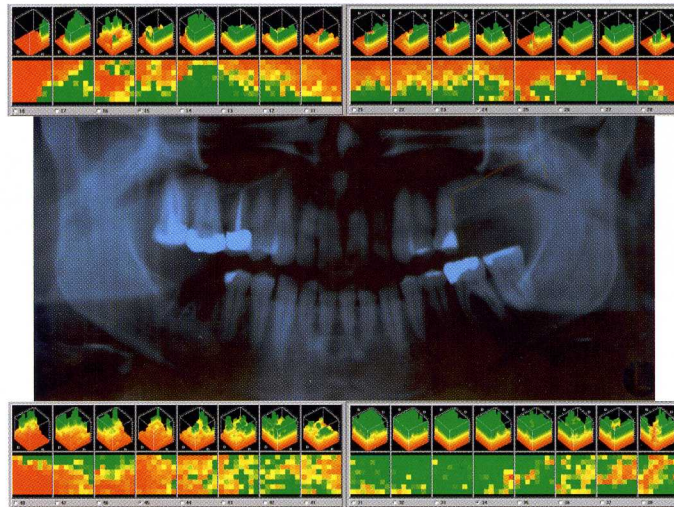


Abb. 9

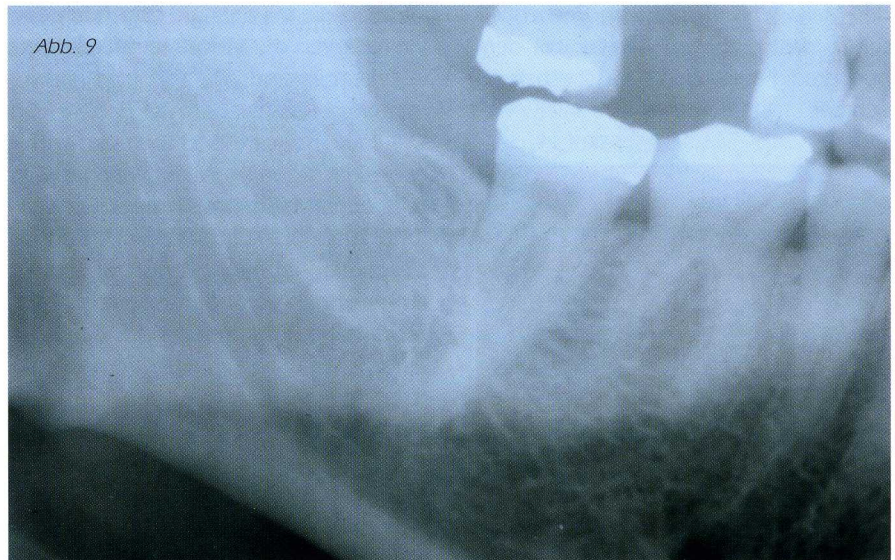


Abb. 9: Ausschnitt aus dem OPG eines Patienten mit therapieresistenten chronischen Schulter-Arm-Beschwerden rechts. Unauffälliger Befund bei regio 48.

„Luftblase“ bei einer chronischen Osteolyse. Cavitat ermöglicht sowohl eine 3D-Darstellung der Osteolysen als auch eine Spiegelung in die zweidimensionale Ebene. Die 2D-Darstellung ist für den Laien eindrucksvoller, in dieser Darstellung werden die einzelnen der insgesamt 64 piezoelektrischen Felder des Receivers sichtbar. Die 3D-Darstellung gewährt für den chirurgisch tätigen Zahnarzt den besseren Überblick für die Planung eventueller operativer Maßnahmen. Jede Messung eines Odontons erfordert einen Zeitaufwand von zwei Minuten; die Messungen können von einer entsprechend geschulten Hilfskraft durchgeführt werden. Cavitat ermöglicht mit moderner computergestützter Ultraschall-

Technik eine objektivierbare und reproduzierbare bildgebende Darstellung eines ostitischen bzw. osteolytischen Herdes (NICO) mit hoher Korrelation zum klinischen (intraoperativen) Befund. Die Zulassung durch die US-amerikanische FDA ist erfolgt.

Die folgende Röntgenaufnahme des zahnlosen Kieferbereichs 48 zeigt keinerlei auffällige Strukturen. Niemand würde auf Grund der Röntgendiagnostik dort einen odotogenen Herd vermuten.

Im Gegensatz zum Röntgenbild zeigt das Cavitat-Bild des gleichen Areals in Abb. 10 eine deutliche Auflösung des Kieferknochens im Bereich 48.

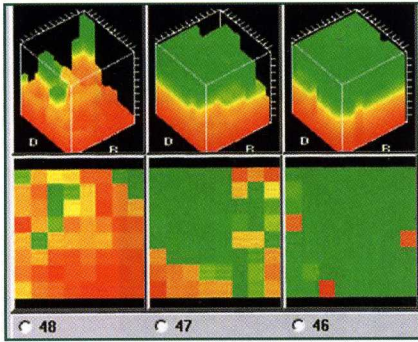
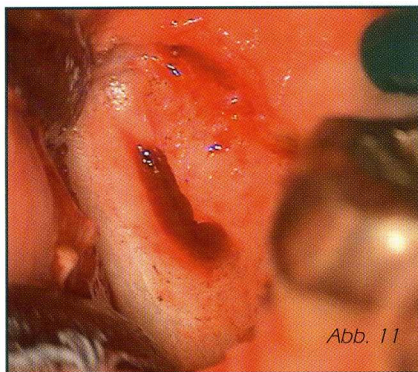


Abb. 10: Cavitat-Darstellung der Region 48 beim gleichen Patienten wie Abb. 9. Die obere Reihe zeigt den dreidimensionalen Befund der Osteolyse, der dem Operateur eine exakte Lagebestimmung ermöglicht. Die untere Reihe zeigt den Befund zweidimensional, was die Patientenaufklärung erleichtert.

In diesem Falle wurde nach Abklappen des Mukoperiostlappens im Bereich 48 sofort das klinische Korrelat zu dem hochgradig auffälligen Ultraschallbefund sichtbar.



Folgt der Therapeut der Diagnosestellung durch Cavitat und nimmt nicht das Röntgenbild als ultima ratio seiner Entscheidung, wird sofort sichtbar, warum der Ultraschallbefund positiv sein musste: Als Residualbefund von der seit 12 Jahren zurückliegenden Weisheitszahnentfernung zeigt sich eine tiefe Knochennarbe. Diese Narbenstruktur ist auf der dreidimensionalen Cavitat-Darstellung sehr schön zu sehen als längliche Auflösung des Kieferknochens, was exakt dem topografischen Verlauf des Narbenstranges entspricht (s. Abb. 11). Grenzen der Methode sind die nicht exakte Lokalisierbarkeit des osteolytischen Prozesses, da der intraorale Empfänger verrutschen kann. Es kann also u. U. nicht exakt der zu entfernende Zahn lokalisiert werden. Vorteil für den Patient ist die vollkommene Unschädlichkeit, da keine Strahlen-

oder Isotopenbelastung auftritt. In der fünfjährigen Anwendung in der Praxis Dr. Lechner ist bei circa 1500 Fällen die Übereinstimmung mit der Histologie (NICCO) bei über 90 %.

## 6. Diagnostik der degenerativen und Krebs fördernden Tendenzen eines Zahn-Kieferstörfeldes

Wenn es möglich ist, über ideomotorische Reflexe mit dem Inneren Wissen eines Patienten zu kommunizieren, dann kann auch eine Methode entwickelt werden, die erkennen lässt, ob eine krankhafte Entwicklung abläuft

- bevor die Erscheinungen spürbar auftreten und
- bevor sie mit den bildgebenden Verfahren der Mainstream-Medizin zu erkennen sind.

Die Idee ist, eine Methode zu entwickeln, die sagen kann, mit welchen Mitteln oder Maßnahmen diese Entwicklung zu stoppen oder umzukehren ist, bevor die – zumindest bislang – nicht zu heilenden Veränderungen bestimmter Organe aufgetreten sind. Wie kann ein solches System zu einer Vorbeugung funktionieren? Das kann nur über diese innere Wissens- und Entscheidungsinstanz geschehen, die ich in meinen MindLINK Verfahren das „Innere Bewusstsein“ nenne. Das Innere Bewusstsein jeder Zelle und jedes Organs weiß,

in welchem Zustand diese sich augenblicklich befinden. Das Innere Bewusstsein jeder Zelle und jedes Organs weiß aber auch, in welcher augenblicklichen Entwicklungstendenz sich die Dynamik der Lebensprozesse dieser Zelle, dieses Zellverbandes oder dieses Organs sich augenblicklich befindet: Geht meine Entwicklung in Richtung Degeneration und Entartung? Oder geht meine Entwicklung in Richtung Erhalt des augenblicklichen stabilen Zustandes?

PreventEST® arbeitet im Spannungsfeld künftiger Entwicklung von Krankheitserscheinungen, um diese optimal zu verhindern. Die Vorbeuge-Software PreventEST® arbeitet – wie MindLINK TEST® – mit körpereigenem Biofeedback und körpereigenen Reflexen, die augenblicklich noch keinen Eingang in die wissenschaftlich basierte Medizin finden. Die auf den patentierten Übertragungstechniken des Autors basierenden Testsysteme zeigen aber hundertfach in Praxen weltweit, dass die Grundüberlegungen richtig und wirksam sind.

Entscheidend bei PreventEST® ist nicht was IST, sondern was sein wird, wenn die Entwicklung unverändert so weitergeht oder das Zahnstörfeld weiter so bestehen bleibt. PreventEST® liefert als Testergebnis was zur Krankheitsverhinderung zu tun oder einzunehmen ist.

Die Fragestellung im Beispiel eines potenziellen Zahnstörfeldes ist: Kann der

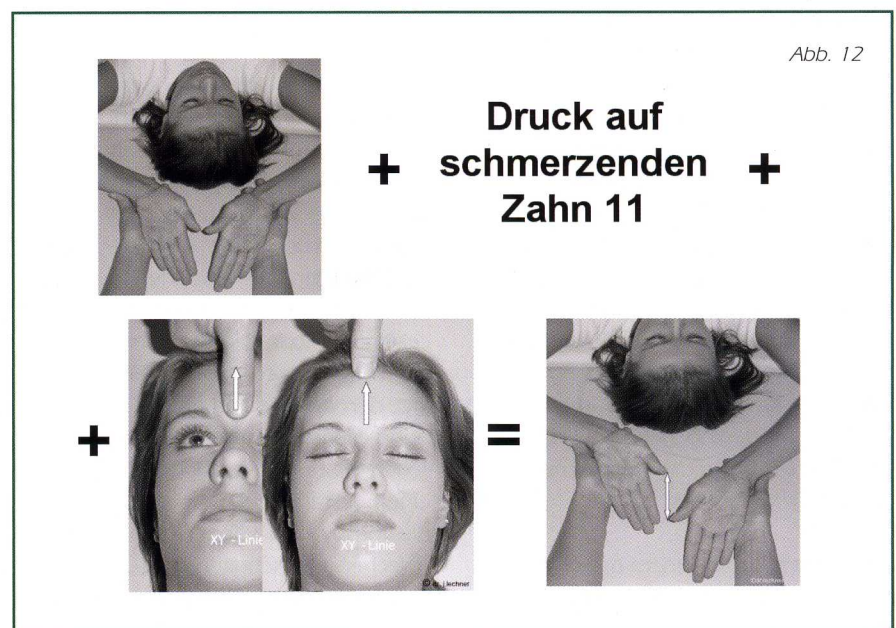
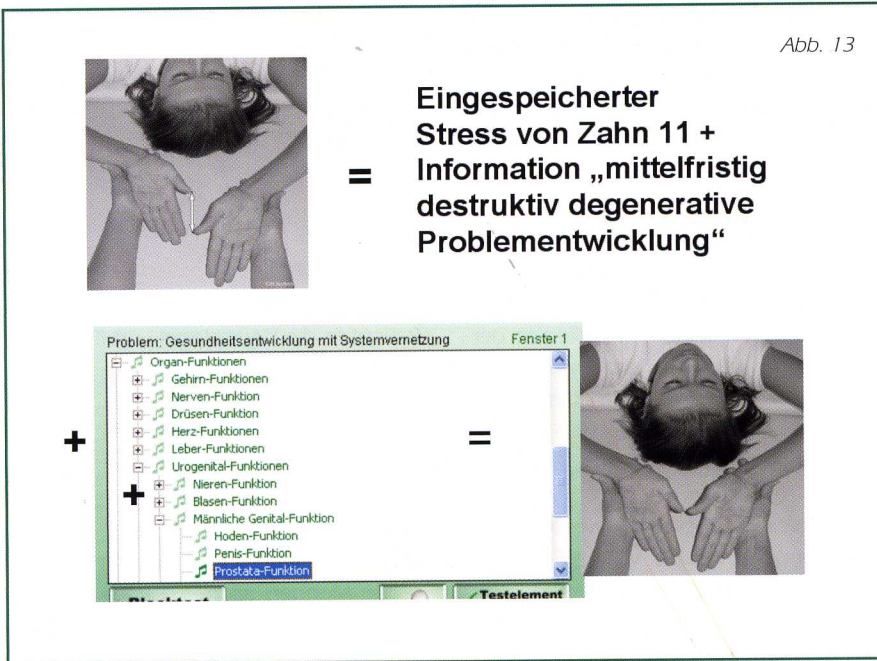


Abb. 13



## Eingespeicherter Stress von Zahn 11 + Information „mittelfristig destruktiv degenerative Problementwicklung“

bestens wurzelgefüllte und röntgenologisch völlig unauffällige Zahn 11 in den nächsten Jahren organische Probleme - degenerativ, im möglichen Sinne einer Krebsentstehung - bei diesem Patienten fördern? Und wenn ja, dann wo? Der belastende Zahn 11 wird über eine Therapielokalisation eingespeichert. Aus diesem Stress resultiert eine ungleiche Armlänge.

Wird die Pathologie des Zahnes 11 mit der PreventEST® Information „mittelfristig destruktiv degenerative Problementwicklung“ in Verbindung gebracht, entsteht Resonanz, bzw. Zustimmung. Interpretation: Zahn 11 steht mit einer in circa 5 Jahren (= mittelfristig) entstehenden destruktiven Degeneration im Bereich der Organe in Verbindung. Zur Klärung der Frage „an welchem Organ“ wird der Auslöser Zahn 11 gemeinsam mit der Information „mittelfristig destruktiv degenerative Problementwicklung“ eingespeichert, was wieder zu einer ungleichen Armlänge führt. Die jetzt mit zu testende Resonanz mit der PreventEST® Information „Prostata-Funktion“ bedeutet, dass die „mittelfristig destruktiv degenerative Problementwicklung“ in Verbindung mit Zahn 11 sich auf die Prostata auswirken kann: Der Zahn 11 sollte unter einer künftigen systemischen Entwicklung des Krankheitsmusters des Patienten als destruktiv-degenerativer Katalysator im Bereich der Prostata beurteilt werden.

## 7. Zusammenfassung

Ganzheitliche Zahnheilkunde zeichnet das Bemühen aus, zahnärztliches Handeln an übergeordneten Gesichtspunkten des Gesamtsystems zu orientieren. Vernetzte Bezüge haben dabei Vorrang vor Einzelaspekten. Ziel jeder Störfeldbereinigung ist die Stärkung, die Wiederherstellung oder mindestens die Aufrechterhaltung der autonomen Steuerungskompetenz des Organismus. Die Werkzeuge, um unter dem Aspekt zahnärztlicher Störfelder zu Mustererkennung und Systemvernetzung zu gelangen, sind der Topas-Test, das Cavitat-Ultraschall Gerät und der kinesiologische MindREFLEX Test in Verbindung mit den skalarwellengestützten Bewusstseistechniken des Autors aus PreventEST®.

Dr. Johann Lechner  
Grünwalder Straße 10 A  
81547 München

Informationen sind beim Autor erhältlich.

## Literatur

1. Bouquot JE, Roberts AM, Person P, Christian J: NICO (neuralgia-inducing cavitational osteonecrosis): osteomyelitis in 224 jawbone samples from patients with facial neuralgias. *Oral Surg Oral Med Oral Pathol* 1992; 73:307-319
2. Bouquot JE, DDS, MSD: Neuralgia-inducing cavitational osteonecrosis (NICO) [*Oral Surg Oral Med Oral Pathol* 1992, 73:307-19]
3. Lechner, J: Chronische Kieferostitis und Systemerkrankung. *Biologische Zahnmedizin, Heidelberg Hüthig* 1990
4. Lechner, J: Herd, Regulation und Information; *Heidelberg Hüthig* 1993
5. Lechner J: Die Korrelation von Cavitat mit intraoperativen Befunden, 2005
6. Lechner, J: Fakt oder Fiktion – Kieferostitis und Systemerkrankung - Dokumentation des NICO-Störfelds; *RegulationsMedizin* 8, Heft 2 (2003)
7. Lechner, J: Störfelder im Trigeminiusbereich und Systemerkrankungen; *Ein systemisches Sanierungskonzept für odontogene Störfelder, Kötzing Verlag für Ganzheitliche Medizin* 1999
8. Lechner, J: Dialog mit dem Inneren Bewusstsein; *MindLINK – Gesundheit und Bewusstsein, Mit moderner Skalarwellentechnologie zu emotionaler Selbstbalance und autonomen Bewusstseinsstrategien*
9. Lechner, J: Armlängenreflex-Test und Systemische Kinesiologie: *Das Handbuch: Eine effektive Möglichkeit des bioenergetischen Testens, Kirchzarten bei Freiburg VAK Verlags GmbH*
10. Lechner, J: *Der Feind in meinem Mund - Unbekannte und unerkannte Gefahren für die Gesundheit durch Zahn- und Kiefer-Störfelder (Eigenverlag)*
11. Ratner EJ, Langer B, Evins ML: Alveolar cavitational osteopathosis - manifestations of an infectious process and its implication in the causation of chronic pain. *J Periodontol* 1986; 57:593-603
12. Shankland WE: Osteocavital lesions (Ratner bone cavities): frequently misdiagnosed as trigeminal neuralgia-a case report. *J Craniomand Pract* 1993; 11:232-234
13. Wang M, Jiao X, Meng Q, et al.: Localization method in the diagnosis of the pathological jaw bone cavity. *Acta Acad Med Sichuan* 1982; 13:341-344.